

Volume 25 - Número 3 - 2025
ISSN - 1519-4663

Técnicas em Ortopedia

O único vidro bioativo indicado para tratamento da osteomielite com comprovação científica em mais de 50 artigos publicados.

- ✓ Efeito bacteriostático de até 14 dias
- ✓ Neoformação óssea de alta qualidade
- ✓ Eficaz na erradicação do *Staphylococcus Aureus*

Registro Anvisa MS nº 80625390001



@ossismedical



www.ossis.com.br

Instituto de Assistência Médica ao Servidor Público Estadual de São Paulo

O Instituto de Assistência Médica ao Servidor Público Estadual de São Paulo (IAMSPE), fundado em 9 de Julho de 1961, nasceu com a finalidade de prestar assistência médica de elevado padrão a seus usuários, além de dedicar-se ao ensino e à pesquisa em ciências da saúde.

Ambas atividades, assistencial e de ensino, cresceram juntas, constituindo-se a instituição em importante marco referencial de assistência à saúde no Estado de São Paulo, bem como no país. Contando com uma planta física ampla, equipamentos modernos e sofisticados, corpo clínico diferenciado escolhido entre os melhores, pessoal técnico e administrativo qualificado e motivado, o IAMSPE valeu-se da contribuição do ensino e da pesquisa para oferecer aos seus usuários melhores serviços.

A atual administração está empenhada em reformar integralmente a planta física. Velhos equipamentos já foram substituídos, a moderna tecnologia está sendo implantada e a informatização se instala.

O IAMSPE, autarquia vinculada à Secretaria de Planejamento e Gestão, tem hoje uma das maiores redes de atendimento em saúde para funcionários públicos do país. Além do Hospital do Servidor Público Estadual, na capital paulista, possui 17 postos de atendimento próprios no interior, os Centros de Assistência Médico-Ambulatorial (Ceamas), e disponibiliza assistência em mais de 100 hospitais e 140 laboratórios de análises clínicas e de imagem credenciados pela instituição, beneficiando 1,3 milhão de pessoas em todo o Estado. Atualmente, o HSPE possui mil leitos e realiza cerca de 3 mil atendimentos diários entre Ambulatório e Pronto-Socorro. Possui 43 serviços (especialidades) médicos, além de oito serviços não médicos – como nutrição, fonoaudiologia e fisioterapia. Todo mês são realizadas por volta de 1,2 mil cirurgias e mais de 300 mil exames laboratoriais.

O Serviço de Ortopedia e Traumatologia desde a sua fundação, em 1961, já contava com recursos extremamente avançados para a época, como, por exemplo, aparelhos de radioscopia tipo “arco cirúrgico”. Em 1963, inaugurou-se a residência médica, um dos primeiros serviços a serem credenciados pela SBOT (Sociedade Brasileira de Ortopedia e Traumatologia). Seu primeiro diretor, o Dr. Plínio Candido de Souza Dias, de saudosa memória, nos deixou como herança um serviço bem organizado e cientificamente avançado. Possuidor de uma visão ortopédica de modernização e atenção aos avanços da medicina, trouxe para o Brasil ortopedistas de renome internacional daquela época como os Doutores George Kenneth McKee (fez no HSPE uma das primeiras próteses de quadril cimentadas metal/metal feitas no Brasil), Robert W. Jackson e Masaki Watanabe (fundadores da Sociedade Brasileira de Artroscopia), Kent Smillie, John Insall, Eduardo A Salvati, John Insall, Robert Salter, Harold Frost e Dillwen Evans que sedimentaram o desenvolvimento científico e técnico do Corpo Clínico.

O Dr. Francisco A. S. Cafalli (1929-2014), criou, em 1985, o Centro de Estudos Ortopédicos, voltado para a educação médica continuada dos médicos residentes e assistentes do Serviço, que desde a sua fundação formou inúmeros ortopedistas, capazes de exercer a profissão da melhor forma possível. O Dr. Milton Iacovone foi outro grande ortopedista que dedicou muito de seu tempo ao ensino de nossos residentes e deixou grande legado ao ensino e a prática da ortopedia.

O Serviço de Ortopedia e Traumatologia atende mais de 9 mil pacientes por mês, além de fazer cerca de 250 cirurgias por mês. Nos últimos 10 anos, o Serviço recebeu a visita de outros internacionalmente reconhecidos ortopedistas de renome como François Fassier, e Dror Paley, Winston J. Warme e Virginie Lafage, além de iniciar uma parceria latinoamericana com a visita do Dr. Martín D’Elia (Argentina).

Estas intervenções são reconhecidas pelo fato de unirem harmonicamente a experiência de profissionais gabaritados com os avanços tecnológicos mais recentes da área, como sistema de navegação, próteses, placas de última geração entre outros.

A fórmula do sucesso do Centro de Estudos tem dois importantes ingredientes: a afinidade entre seus professores, colaboradores e residentes e, principalmente, o amor pela Ortopedia e Traumatologia, em prol da saúde de seus pacientes.



VAIOS
SHOULDER SYSTEM



Corpo umeral
com orifícios para
amarração

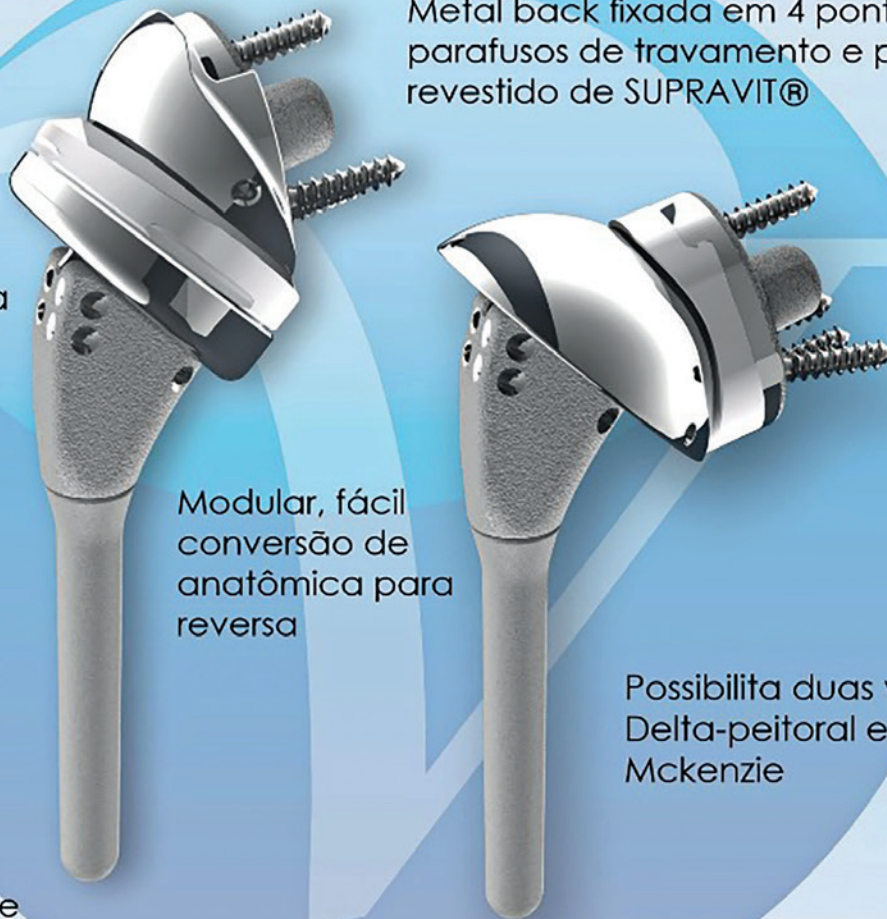Metal back fixada em 4 pontos, com 2
parafusos de travamento e peg
revestido de SUPRAVIT®

Modular, fácil
conversão de
anatômica para
reversa

Possibilita duas vias de acesso:
Delta-peitoral e Superior
Mckenzie

Haste revestida de
SUPRAVIT®
(hidroxiapatita +
cerâmica)

Instrumental diferenciado
e compacto



Instruções aos Autores

Revista publicada trimestralmente pelo Serviço de Ortopedia e Traumatologia e pelo Centro de Estudos Ortopédicos do Hospital do Servidor Público Estadual (HSPE) – São Paulo, Brasil, com o objetivo de registrar a produção científica e descrever os artigos de Relatos de Casos de todas as subespecialidades em Ortopedia e Traumatologia, desde os mais tradicionais até aos mais inovadores, ressaltando principalmente a experiência do especialista. Todos os trabalhos deverão ser originais em português e após aprovação pelo Corpo Editorial serão encaminhados para análise e avaliação de dois revisores, sendo o anonimato garantido em todo o processo de julgamento. Os comentários serão devolvidos aos autores para as modificações no texto ou justificativas de sua conservação. Somente após aprovação final dos editores e revisores, os trabalhos serão encaminhados para publicação.

As normas da publicação seguem integralmente o padrão internacional do *International Committee of Medical Journal Editors* (ICMJE) ou Convenção de Vancouver e seus requisitos de uniformização [<http://www.icmje.org/>].

REQUISITOS TÉCNICOS

ESTRUTURA DOS ARTIGOS

Resumo / Summary	Introdução; Relato do Caso; Discussão	Figuras	Tabelas	Referências
Não estruturado, no máximo 150 palavras / Conter palavras-chave/ keywords (mínimo 3, máximo 5)	Conter no máximo 2.000 palavras	Máximo 12	Máximo 3	Máximo 20 / Seguir modelo proposto

PREPARAÇÃO DE MANUSCRITO

Todas as partes do manuscrito devem ser incluídas em um único arquivo:

- Digitadas em espaço duplo, fonte Arial/Times New Roman tamanho 12, margem de 2,5 cm de cada lado, com páginas numeradas com números arábicos, iniciando cada seção em uma nova página, na sequência: página de rosto, com indicação do autor responsável. Incluir título, resumo, palavras-chave, *summary* e keywords (mínimo 3, máximo 5) e o texto completo com agradecimentos e referências.

Permissão para reprodução do material: somente a Revista Técnicas em Ortopedia poderá autorizar a reprodução dos artigos nela contidos.

Autorização de publicação: os conceitos e declarações contidos nos trabalhos são de total responsabilidade dos autores. Todos os autores de artigos submetidos deverão assinar um Termo de Transferência de Direitos Autorais.

Termo de Consentimento Livre e Esclarecido (TCLE): todos os relatos de casos devem incluir uma declaração de que cada paciente foi informado e concorda que os dados relativos ao caso poderão ser submetidos à publicação. A confidencialidade do paciente deve ser protegida de acordo com a Lei de Portabilidade e Responsabilidade de Seguro de Saúde dos EUA (HIPAA).

Conflitos de interesse: os autores têm a responsabilidade de reconhecer e declarar conflitos de interesse financeiro e outros (comercial, pessoal, político, etc.) envolvidos no desenvolvimento do trabalho apresentado para publicação. Devem, ainda, declarar apoios de outras naturezas.

Primeira Página – Página de rosto deve conter:

- Título do artigo, que deverá ser conciso e informativo;
- Nome completo de cada autor (permitido até 6 autores), e-mail, ORCID, mais alto grau acadêmico e filiação institucional;
- Nome do departamento e instituição ao qual o trabalho deve ser atribuído;
- Nome do autor responsável e de correspondência com endereço completo, telefone e e-mail.

Segunda página – Resumo e palavras-chave: deve conter o resumo não estruturado em português e inglês de não mais que 150 palavras. Deve conter os objetivos de mostrar o caso, descrição da técnica cirúrgica e contrapor com alternativas de tratamento. Abaixo do resumo, especificar no mínimo **3 (três)** e máximo **5 (cinco) palavras-chave** que definam o assunto do trabalho e adicionar *keywords* logo abaixo do *Summary*.

Terceira página – Texto: deve apresentar as seguintes partes: Introdução, Relato do Caso; Discussão e Referências.

Figuras (gráficos, fotografias e ilustrações): todas as figuras, fotografias e ilustrações deverão ser encaminhados como anexos, devem ter qualidade gráfica adequada (300 dpi de resolução)

e apresentar título/legenda, fonte e numeradas pela ordem de aparecimento no texto. Em todos os casos, os arquivos devem ter extensão tif e/ou jpg. As legendas devem vir abaixo de cada figura/ilustração, não devem repetir as informações do texto. Serão permitidas no máximo 12 figuras/ilustrações.

Abreviaturas e Siglas: devem ser precedidas do nome completo quando citadas pela primeira vez no texto. Nas legendas das figuras devem ser acompanhadas de seu significado. Não devem ser usadas no título e no resumo.

Agradecimentos: opcional. Devem ser apresentados no final do texto. Inclui colaborações de pessoas que merecem reconhecimento, mas que não justificam sua inclusão como autor; agradecimentos por apoio financeiro, auxílio técnico, etc. Indicação de agências de fomento que concederam auxílio para o trabalho.

Citações no texto: as citações dos autores no texto deverão ser numéricas e sequenciais, por ordem de aparecimento no texto, utilizando algarismos arábicos sobrescritos.

Referências: devem ser atualizadas contendo, preferencialmente, os trabalhos publicados nos últimos cinco anos mais relevantes sobre o tema e conter apenas **trabalhos referidos no texto**. As referências deverão ser numeradas de forma consecutiva e na ordem em que são citadas no texto, utilizando-se algarismos arábicos sobrescritos. A apresentação deverá seguir o estilo Vancouver e os títulos de periódicos deverão ser abreviados de acordo com o *Index Medicus*. No máximo 20 referências por artigo. Para todas as referências devem ser mencionados até os 6 (seis) primeiros autores seguidos da expressão *et al.*

ARTIGOS DE PERIÓDICOS:

Autor(es). Título do artigo. Título do Periódico. Ano; volume (número ou suplemento): página inicial – final.

Ex. Takano MI, Moraes RCP, Almeida LGMP, Queiroz RD. Análise do emprego do parafuso antirrotacional nos dispositivos cefalomedulares nas fraturas do fêmur proximal. *Rev Bras Ortop*. 2014;49(1):17-24.

LIVROS:

Autor(es) ou editor(es). Título do livro. Edição. Local de publicação: Editora; ano.

Ex. Baxter D. *The foot and ankle in sport*. St Louis: Mosby; 1995.

CAPÍTULOS DE LIVROS:

Autor(es) do capítulo. Título do capítulo. IN: Autor(es) ou Editor(es) Título do livro. Edição. Local de publicação: Editora; ano. Página inicial – final.

Ex. Chapman MW, Olson SA. Open fractures. In: Rockwood CA, Green DP. *Fractures in adults*. 4th ed. Philadelphia: Lippincott-Raven; 1996. p.305-52.

RESUMOS:

Autor(es). Título, seguido de [abstract]. Título do Periódico. Ano; volume (número ou suplemento): página inicial – final.

Ex. Enzensberger W, Fisher PA. Metronome in Parkinson's disease [abstract]. *Lancet*. 1996;34:1337.

TESES:

Autor(es). Título, seguido de [tese]. Local de publicação: Instituição; Ano.

Ex. Queiroz RD. Análise do desgaste do polietileno do componente acetabular da prótese total do quadril, utilizando o método de elementos finitos de simulação computadorizada [tese]. São Paulo: Universidade Federal de São Paulo; 1999.

PUBLICAÇÕES ELETRÔNICAS:

Autor(es). Título do artigo. Título do Periódico. Ano; volume (número ou suplemento): página inicial – final. Disponível em: <<http://www.>>.

Ex. Abood S. Quality improvement initiative in nursing homes: the ANA acts in an advisory role. *Am J Nurs* [Internet]. 2002 Jun [cited 2002 Aug 12];102(6):[about 1 p.]. Available from: <http://www.nursingworld.org/AJN/2002/june/Wawatch.htmArticle>

Submissão de artigos: os artigos para submissão devem ser encaminhados através do sistema de submissão: <https://tecnicasesmortopedia.com.br/>, bem como a forma definitiva do trabalho após as correções sugeridas pelos revisores. **Formatos de submissão:** Texto em Word. Figuras e ilustrações devem ser enviadas como JPEG (preferível), PDF, TIFF/Gif.

Corpo Clínico do Departamento de Ortopedia e Traumatologia do HSPE



Roberto Dantas Queiroz
Diretor do Departamento de Ortopedia e Traumatologia do HSPE



Alessandro Monterroso Felix



Alfredo Vicente Olivito Prado



Antonio Carlos Tenor Junior



Ayres Fernando Rodrigues



Carlos Eduardo Algaves Soares de Oliveira



Cláudio Roberto Martins Xavier



Eduardo Angoti Magri



Fabiano Rebouças Ribeiro



Fernando Gomes Tavares



Francisco Prado Eugênio dos Santos



Guilherme Bottino Martins



Juliano Valente Lestingi



Julio Cezar Ferreira Neto



Lourenço Galizia Heitzmann



Marcelo Irito Takano



Marcello Martins de Souza



Marcos Hajime Tanaka



Mauricio Lebre Colombo



Miguel Pereira da Costa



Monica Paschoal Nogueira



Nataly Cristina Reis Uzelin



Raphael de Rezende Pratali



Richard Armelin Borger



Roberto Della Torre dos Santos



Rogério Teixeira de Carvalho



Rômulo Brasil Filho



Rubens Salem Franco



Wellington Farias Molina



Wilson Delamanha Filho



Wolf Akl Filho

Técnicas em **Ortopedia**



Serviço de Ortopedia e Traumatologia • São Paulo • Brasil

ISSN 1519-4663

Órgão Oficial do
Serviço de Ortopedia e Traumatologia
do Hospital do Servidor Público
do Estado de São Paulo - IAMSPE
e Centro de Estudos Ortopédicos
Plínio Souza Dias

APOIO:

Núcleo de Apoio a Pesquisa Ortopédica
Avançada - NAPOA

EDITORES:

Monica Paschoal Nogueira
Fernando Gomes Tavares
Richard Armelin Berger
Roberto Dantas Queiroz
Rogério Teixeira de Carvalho

CORPO EDITORIAL

Antônio Carlos Tenor Jr
Carlos Eduardo A. S. Oliveira
Eduardo Angoti Magri
Fabiano Rebouças Ribeiro
Lourenço Galizia Heitzmann
Marcelo Itiro Takano
Marcos Hajime Tanaka
Raphael Pratali
Wellington Farias Molina
Wolf Akl Filho

Editorial:

1 A Reconstrução óssea no Hospital do Servidor Público Estadual

Bone reconstruction in Hospital do Servidor Público Estadual

Ayres Fernando Rodrigues

2 Hemiepifisiodesse proximal do fêmur para a subluxação do quadril na paralisia cerebral: Como evitar a necessidade de trocas frequentes do parafuso

Proximal femoral hemiepiphysiodesis for hip subluxation in cerebral palsy: How to avoid the need for frequent screw replacement

Luiz Renato Agrizzi de Angeli, Bárbara Lívia Corrêa Serafim, Mauricio Armede, Filipe Machado Barcelos

11 Ressecção de neurofibroma plexiforme do punho

Wrist plexiform neurofibroma resection

João Pedro Fernandes Abib, Elizabeth de Alvarenga Borges da Fonseca, Claudio Roberto Martins Xavier, Alessandro Monterroso Felix, Monica Paschoal Nogueira

16 Tratamento cirúrgico de re-ruptura crônica do peitoral maior com enxerto autólogo de tendões flexores

Surgical treatment of chronic pectoralis major re-rupture with autologous hamstring tendon graft

André Leonardo Nogueira Farias, Antonio Carlos Tenor Júnior, Miguel Pereira da Costa, Romulo Brasil Filho

21 Descompressão do nervo fibular em osteocondromatose múltipla

Peroneal decompression in multiple osteochondromatosis

Elizabeth de Alvarenga Borges da Fonseca, Alessandro Monterroso Felix, Monica Paschoal Nogueira

Fitbone™

Sistema de Alongamento Ósseo

SISTEMA FITBONE DE ALONGAMENTO ÓSSEO

Desenvolvido em parceria com

Profº Rainer Baumgart com mais de

2.000 casos desde 1997, o ano de seu lançamento.

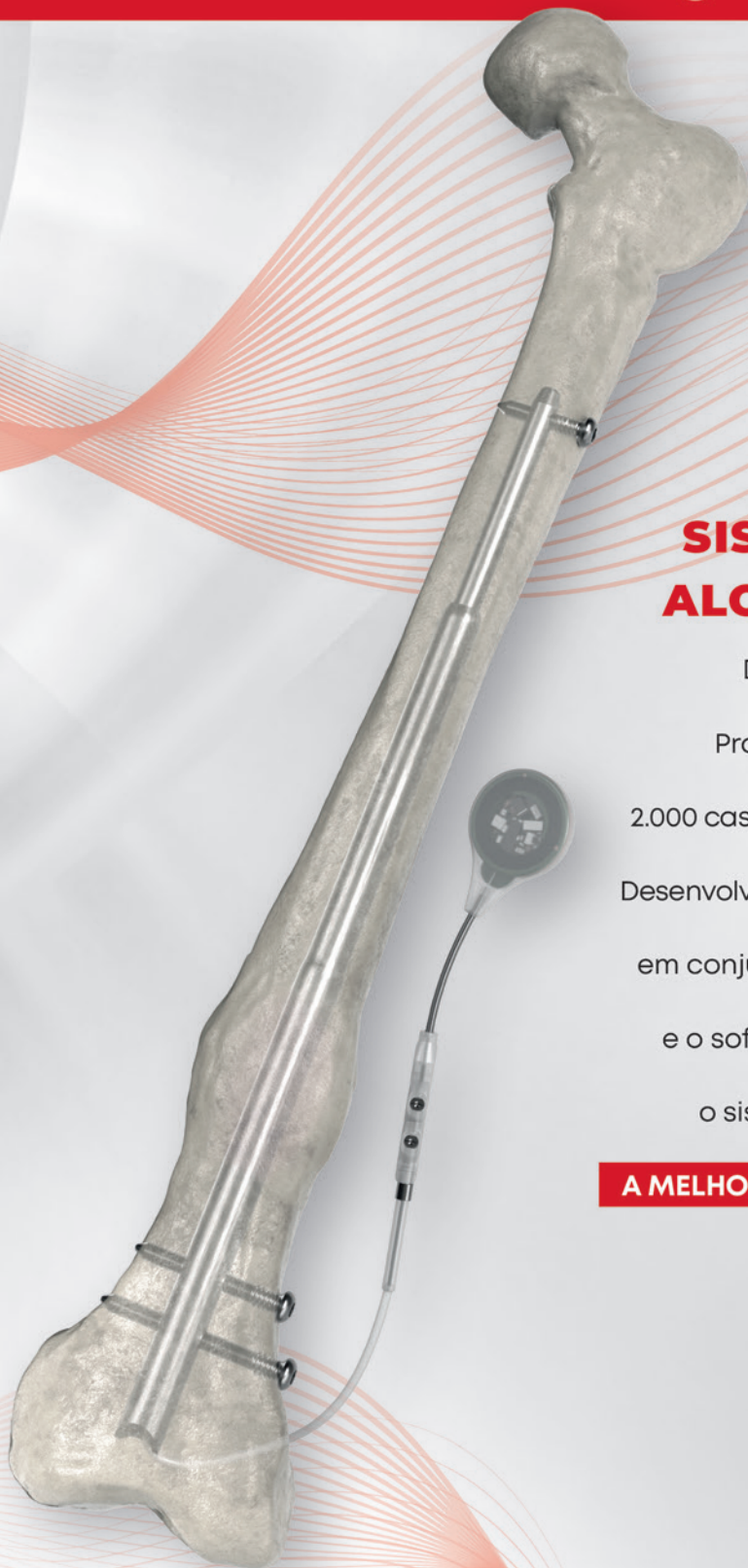
Desenvolvido para **alongamento de fêmur e tibia**

em conjunto com instrumentais super precisos

e o software de planejamento Orthonext™,

o sistema Fitbone se apresenta como

A MELHOR SOLUÇÃO DISPONÍVEL NO MERCADO.



mb.
UM DISTRIBUIDOR
ORTHOFIX

A Reconstrução óssea no Hospital do Servidor Público Estadual

Bone reconstruction in Hospital do Servidor Público Estadual

Ayres Fernando Rodrigues¹ 



O ano de 2025 vem reafirmar a importância da reconstrução óssea como área estratégica dentro da ortopedia brasileira. No Hospital do Servidor Público Estadual (HSPE), essa vocação se traduz de forma muito concreta: é aqui que a ASAMI-Brasil – Sociedade Brasileira de Reconstrução e Alongamento Ósseo encontra terreno fértil para atuar, crescer e inovar.

A força do hospital está justamente na integração dos seus grupos, que se complementam e dialogam entre si. No trauma, sob a liderança do Dr. Juliano Lestinge, nasce a necessidade imediata de estabilizar e salvar membros. Na ortoinfecto, conduzida pela Dra. Adriana Del'Aquilla, enfrentamos os desafios das infecções osteoarticulares que tantas vezes complicam ou limitam os tratamentos. Já na reconstrução infantil, com a sensibilidade e competência da Dra. Monica Nogueira, abrimos caminhos para devolver função, corrigir deformidades e transformar vidas desde cedo.

Esses três eixos não funcionam isolados. Pelo contrário: se encontram, se cruzam e se fortalecem mutuamente, criando um ambiente único em que a reconstrução se torna mais do que uma técnica – torna-se um propósito compartilhado. É nessa sinergia que a ASAMI-Brasil se faz presente, unindo ciência, prática e ensino em prol de melhores desfechos para nossos pacientes.

É um privilégio liderar a ASAMI-Brasil em 2025 e testemunhar como o HSPE reafirma diariamente sua posição como centro de excelência, onde a reconstrução é vivida na prática, com impacto real na vida de tantas pessoas.

1. Médico Assistente do Grupo de Trauma Ortopédico do Hospital do Servidor Público Estadual de São Paulo, (HSPE), São Paulo, SP, Brasil

Hemiepifisiodesse proximal do fêmur para a subluxação do quadril na paralisia cerebral: Como evitar a necessidade de trocas frequentes do parafuso

Proximal femoral hemiepiphysiodesis for hip subluxation in cerebral palsy: How to avoid the need for frequent screw replacement

Luiz Renato Agrizzi de Angeli¹, Bárbara Lívia Corrêa Serafim², Mauricio Armede³, Filipe Machado Barcelos⁴

RESUMO

A hemiepifisiodesse proximal do fêmur para o tratamento da subluxação dos quadris nas crianças com paralisia cerebral ganhou popularidade na última década. Estudos recentes mostraram uma mudança na história natural da subluxação em comparação com a abordagem isolada de partes moles. Apesar disso, há controvérsias entre os cirurgiões sobre como melhor posicionar o parafuso para evitar complicações, obter os melhores resultados e evitar trocas frequentes dos implantes. Relatamos o caso de um paciente submetido à hemiepifisiodesse proximal do fêmur e descrevemos a técnica cirúrgica detalhadamente para que os ortopedistas pediátricos aprimorem suas habilidades na realização desta cirurgia.

Palavras-chave: crescimento guiado; fêmur proximal; paralisia cerebral; hemiepifisiodesse; subluxação do quadril

SUMMARY

Proximal femoral hemiepiphysiodesis for treating hip subluxation in children with cerebral palsy has gained popularity over the past decade. Recent studies have shown a change in the natural history of subluxation compared to the isolated soft tissue approach. Despite this, there are controversies among surgeons regarding the optimal screw positioning to avoid complications, achieve the best outcomes, and reduce the need for frequent implant replacements. We report the case of a patient who underwent proximal femoral hemiepiphysiodesis and describe the surgical technique in detail to help pediatric orthopedic surgeons enhance their skills in performing this procedure.

Keywords: guided growth; proximal femur; cerebral palsy; hemiepiphysiodesis; hip subluxation

1. Grupo de Ortopedia Pediátrica do Instituto de Ortopedia e Traumatologia do Hospital das Clínicas da Faculdade de Medicina da Universidade de São Paulo, Hospital Israelita Albert Einstein, Núcleo de Ortopedia Especializada, São Paulo, SP, Brasil

2. Especialista em Ortopedia e Traumatologia Pediátrica e Doenças Neuromusculares; Grupo de Ortopedia Pediátrica do Instituto de Ortopedia e Traumatologia do Hospital das Clínicas da Faculdade de Medicina da Universidade de São Paulo, São Paulo, SP, Brasil

3. Especialista em Ortopedia e Traumatologia Pediátrica e Cirurgia do Trauma; Clínica Ortopédica Traumatológica, Centro de Estudos em Ortopedia e Traumatologia, Salvador, BA, Brasil

4. Especialista em Ortopedia e Traumatologia Pediátrica e Doenças Neuromusculares; Grupo de Ortopedia Pediátrica do Hospital Israelita Albert Einstein, São Paulo, SP, Brasil

Autor responsável: Luiz Renato Agrizzi de Angeli / **E-mail:** deangeli.lr@gmail.com

INTRODUÇÃO

A hemiepifisiodesse proximal do fêmur para o tratamento da subluxação dos quadris nas crianças com paralisia cerebral (PC) ganhou popularidade na última década^{1-6,7}. Estudos recentes mostraram uma mudança na história natural da subluxação em comparação com abordagens prévias⁸. As crianças que podem se beneficiar do procedimento, classicamente, são crianças de até dez anos de idade com subluxação progressiva do quadril, e uma porcentagem de migração (PM) menor que 50%¹. Apesar disso, há controvérsias entre os cirurgiões sobre como melhor posicionar o parafuso para evitar complicações, obter os melhores resultados e evitar trocas frequentes dos implantes⁵. Dois tipos de posicionamento do parafuso transisário já foram descritos⁵ (Figura 1):

- Posição 1 (P1): Através do quarto medial da fise femoral proximal;
- Posição 2 (P2): Através do quarto médio da metade medial da fise femoral proximal.

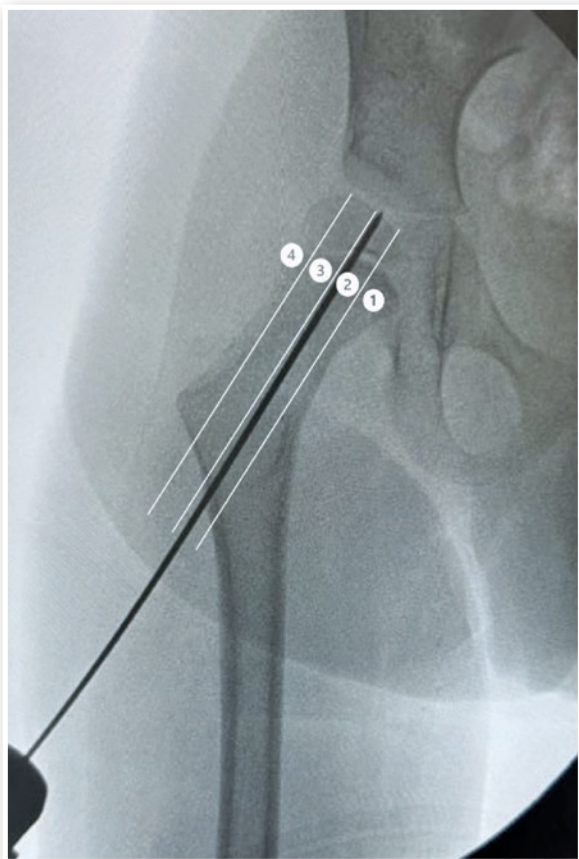


Figura 1. Fluoroscopia intraoperatória mostrando a inserção do fio guia na posição 2 (P2).

Hsu et al.⁵ publicaram que a P2 teve taxas menores de escape do parafuso para fora da fise em comparação com a P1 durante os primeiros anos de pós-operatório⁵. Por outro lado, P1 teve maior poder para reduzir o ângulo cabeça-diáfise (ACD) e a PM, embora uma comparação intragrupo em P2 também tenha mostrado uma diferença estatisticamente significativa nesses parâmetros.

Os autores sugeriram o uso da P1 para pacientes relativamente mais velhos (com menos crescimento residual), uma vez que esses pacientes precisam de uma correção mais rápida para a subluxação. No entanto, pacientes mais jovens e com maior potencial de crescimento se beneficiariam mais da P2, uma vez que a correção ainda ocorre ao longo do tempo e a necessidade de cirurgias de revisão devido ao escape do parafuso para fora da fise é menos frequente⁵.

A maioria das crianças submetidas a esse procedimento são pacientes jovens com PC que têm um potencial de crescimento significativo. Nessa população, a probabilidade do parafuso escapar para fora da fise pode ser tão alta quanto 47,7%⁷.

Relatamos o caso de um paciente submetido à hemiepifisiodesse proximal do fêmur proximal, e descrevemos o passo a passo da técnica cirúrgica da hemiepifisiodesse com parafuso na P2, a qual acreditamos proporcionar uma correção eficaz, minimizando o risco de cirurgias de revisão frequentes.

RELATO DO CASO

Um paciente do sexo masculino de 3 anos de idade com antecedente de anóxia neonatal que permaneceu por um mês na unidade de terapia intensiva (UTI) após o nascimento chegou ao consultório. Apresentava o diagnóstico de PC GMFCS IV, e estava em acompanhamento multidisciplinar. O exame físico mostrava o teste de Galeazzi positivo à direita, associado à contratura dos adutores à direita (Figura 2). A radiografia da bacia evidenciava subluxação bilateral dos quadris progressiva em comparação com exames prévios, com PM 40% à direita e 30% à esquerda (Figuras 3A e 3B). Foi indicado o tratamento cirúrgico com hemiepifisiodesse proximal do fêmur bilateral associada à liberação de partes moles mediais à direita.

O paciente foi submetido ao tratamento cirúrgico aos 3 anos e 4 meses de vida, e realizou acompanhamento clínico e radiográfico no pós-operatório semestralmente, sendo observada variação bilateral dos quadris com melhora da PM a direita de 40% para 28% em 19 meses (Figura 3). Não houve necessidade de troca dos implantes durante o período (Figura 4). Também se observou melhora nos parâmetros morfológicos proximais do fêmur, evidenciando uma mudança na anatomia do fêmur após procedimento (Figura 5).

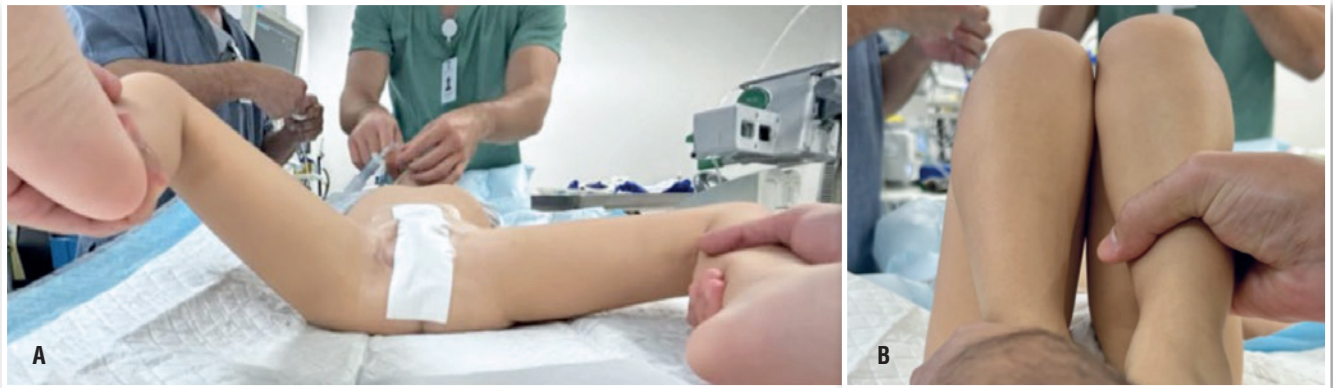

Figura 2. A: Contratura dos adutores à direita, evidenciando uma assimetria na abdução dos quadris. B: Teste de Galeazzi positivo à direita.

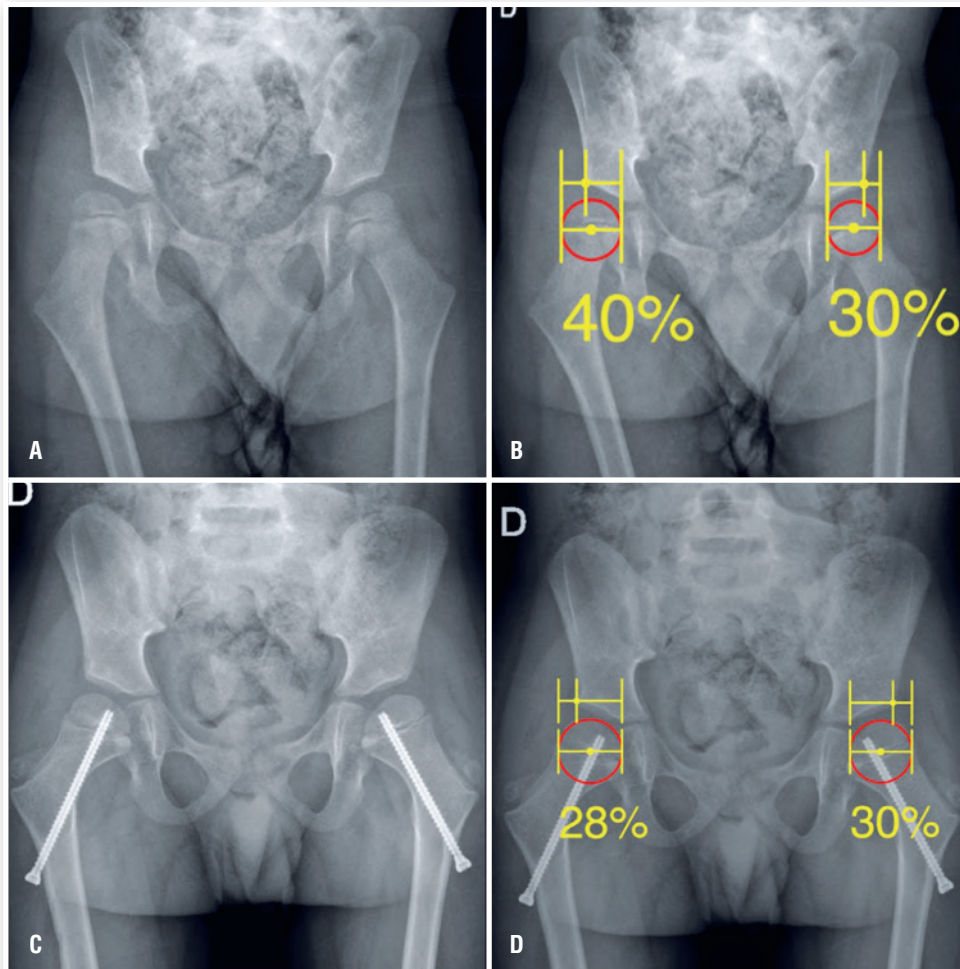


Figura 3. Imagens radiográficas do pré operatório e de 19 meses de pós operatório. A e B: Radiografia da bacia em anteroposterior, na qual é possível visualizar uma subluxação bilateral dos quadris, com medidas de porcentagem de migração (PM) dos quadris em 40% à direita e 30% à esquerda. C e D: 19 meses após a cirurgia, percebe-se que ainda há pelo menos 4 passos de rosca na epífise de cada lado. A PM diminuiu para 28% do lado direito e manteve-se estável em 30% do lado esquerdo.

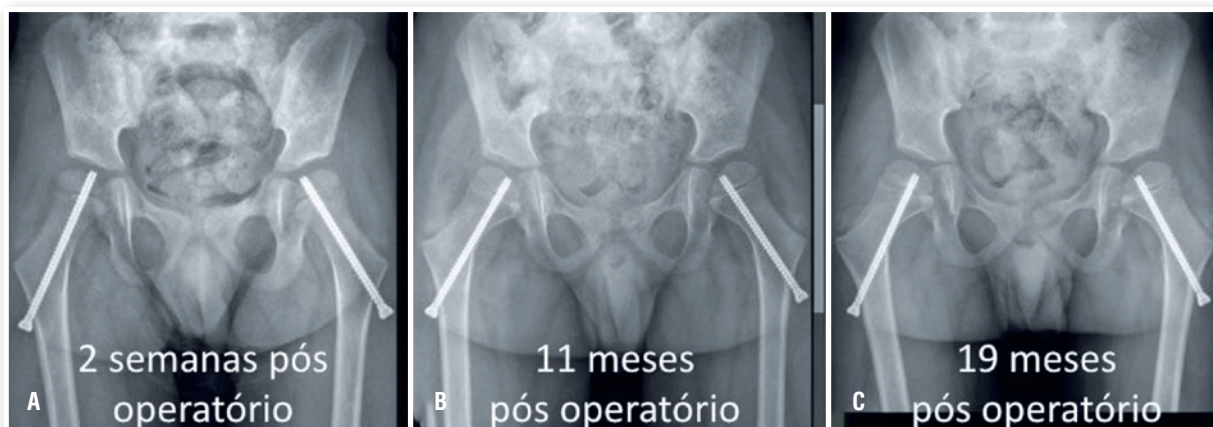

Figura 4. A posição do parafuso muda com o tempo. A: Duas semanas de pós operatório: a radiografia da bacia mostra um “falso parafuso proeminente”. É importante ressaltar que o parafuso está posicionado na epífise cartilaginosa do fêmur e não está intra-articular. B: 11 meses de pós operatório: a radiografia da bacia mostra a ponta do parafuso no limite da epífise óssea. Mudanças nos ângulos cabeça-diáfise e colo-diáfise podem ser observadas. C: 19 meses de pós operatório: a radiografia da bacia mostra a ponta do parafuso dentro da epífise óssea, com pelo menos três passos de rosca em cada lado ainda proximais à fise. Neste momento, ainda não há a necessidade de realizar a substituição do parafuso, e o paciente pode realizar o acompanhamento de maneira padrão em 6 meses.

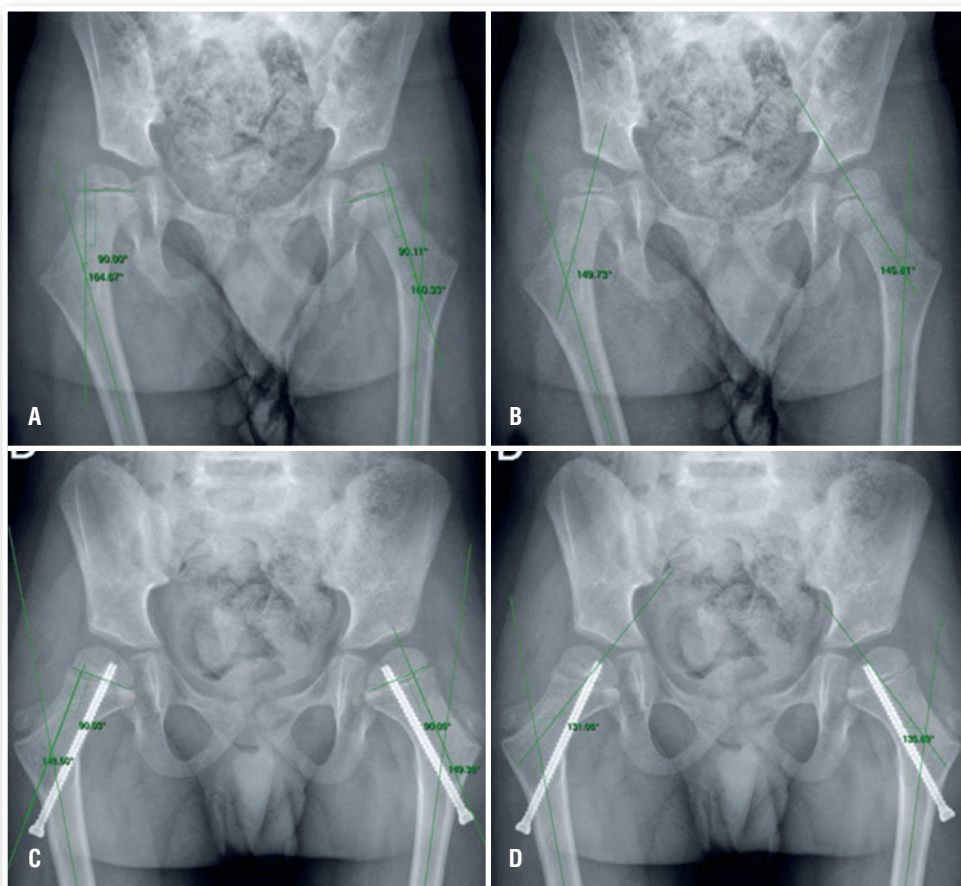


Figura 5. Imagens radiográficas do pré-operatório e de 19 meses de pós-operatório. A e C: Radiografias da bacia em anteroposterior, na qual é possível visualizar a diminuição do ângulo cabeça-diáfise de 164 graus para 148 graus do lado direito, e de 160 graus para 149 graus do lado esquerdo. B e D: Radiografias da bacia em anteroposterior, na qual é possível visualizar a diminuição do ângulo cervico-diáfisário de 149 graus para 131 graus do lado direito, e de 145 graus para 135 graus do lado esquerdo.

TÉCNICA CIRÚRGICA

CONSIDERAÇÕES PRÉ-OPERATÓRIAS

Para este procedimento, deve-se utilizar uma caixa de parafusos canulados. A literatura sugere diâmetros de rosca de parafusos variando de 4,5 mm a 7,0 mm, dependendo da idade do paciente e da largura do colo femoral.⁸ Conforme com a nossa experiência, na maioria dos pacientes menores de 6 anos de idade são indicados os parafusos de 4,5 mm (Tabela 1). O cirurgião deve garantir que a caixa de parafusos escolhida tenha implantes de comprimento suficiente para cobrir a distância do córtex lateral do fêmur até o limite superior da epífise proximal do fêmur. Além disso, recomendamos parafusos com rosca total, pois são esperadas trocas de parafusos durante o tratamento, e os parafusos com rosca parcial podem ser mais difíceis de remover.

Tabela 1. Sugestão do diâmetro do parafuso com base na idade do paciente.

Idade	Diâmetro do parafuso
Menor de 6 anos	4,5 mm
Entre 6 e 9 anos	5,2 mm
Acima de 9 anos	6,5 mm a 7,3 mm

TÉCNICA OPERATÓRIA

O paciente é colocado em uma mesa radiotransparente na posição supina sob anestesia geral. Ambos os quadris são preparados de forma padrão permitindo acesso ao córtex lateral do fêmur. Com auxílio da fluoroscopia e um fio guia por fora da pele, escolha a posição desejada do fio cruzando a fise (P1 vs. P2) até a cortical lateral do fêmur. Se possível, tente planejar o ponto de entrada no aspecto lateral do fêmur acima da linha do trocânter menor para potencialmente evitar fraturas no período pós-operatório.

Faça uma incisão na pele de 0,5 cm no local em que o fio guia cruza a pele e disseque de maneira romba através da fáscia lata até o osso. Isso evita que o fio-guia dobre ao realizar uma manipulação suave do quadril. Antes de inserir o fio guia no osso, posicione o quadril com rotação interna máxima para neutralizar a anteversão femoral excessiva, que é comum nesses pacientes. Ainda mantendo o fio guia usado para planejar a incisão fora da pele como guia, insira através da incisão outro fio guia seguindo sua direção e, com o perfurador posicionado paralelamente ao solo, conduza o fio guia até uma posição proximal à fise, sem perfurá-la. Se a posição for satisfatória na incidência anteroposterior (AP), prossiga para verificar a incidência em perfil (P) (Figura 6).

Para verificar a incidência em perfil, recomendamos utilizar o “perfil fácil”, com ligeira flexão e rotação externa do quadril e o arco em C girado de 20 a 30 graus em direção à posição lateral para o

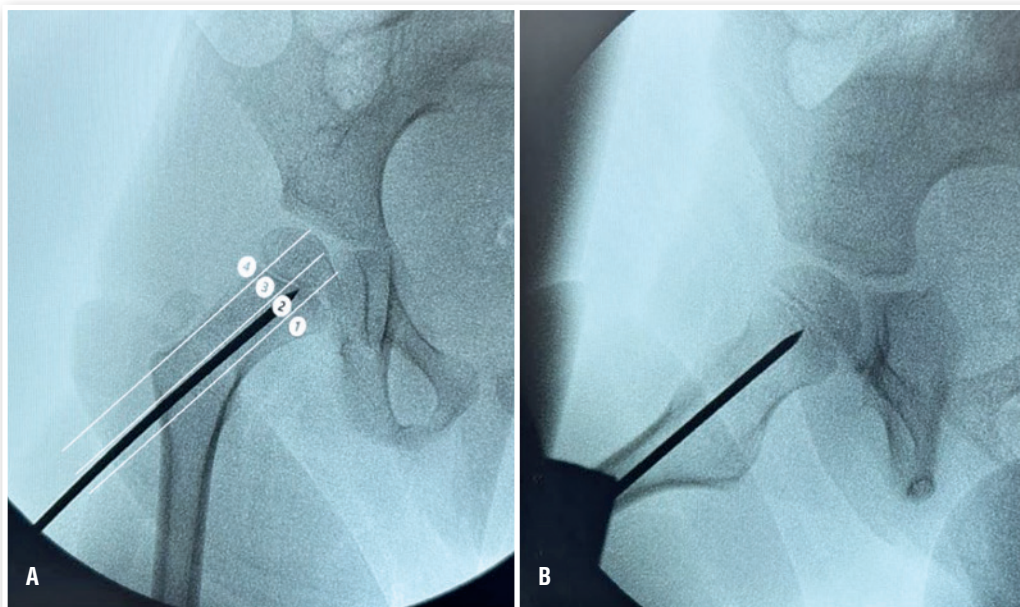


Figura 6. Posição correta do fio guia antes da perfuração da fise. A: Entrada do fio guia no córtex lateral ao nível do trocânter menor. Enquanto o fio avança, a ponta é posicionada na posição 2 (P2). B: Incidência no perfil demonstrando o fio guia posicionado no centro do colo femoral antes da entrada na fise.

quadril alvo, descrita por Davids¹, ou a incidência *Cross-Table*⁹. Não aconselhamos utilizar o posicionamento padrão em *frog-leg* devido ao risco de entortar o fio guia, especialmente se parafusos de 4,5 mm estiverem sendo utilizados. O fio guia deve ser posicionado no centro do colo femoral na incidência em perfil. Se AP e P foram satisfatórias (Figura 6), o fio guia é conduzido através da fise até borda proximal da epífise na incidência em AP (Figura 6A). Deve-se observar que esta posição é segura, pois o núcleo ossificado é apenas uma pequena parte da grande cabeça femoral cartilaginosa ao redor dele.

Prossiga com a medição do comprimento do parafuso. Recomendamos a adição de 5 mm à medição real para garantir que o

parafuso alcance a parte cartilaginosa da epífise. Além disso, a cabeça do parafuso deve ficar alguns milímetros lateral ao córtex lateral do fêmur para evitar o crescimento ósseo sobre ela e facilitar futuras trocas de parafuso. Perfure o osso até a fise, mas não transpasse a fise (Figura 7A). Isso evita que o fio guia seja empurrado para dentro da articulação e puxado de volta para dentro da broca. Insira o parafuso até a borda da epífise óssea na vista em AP (Figura 7B).

Realize uma artrografia de forma padrão. Recomendamos utilizar uma agulha peridural, entrando no aspecto anterolateral da coxa com orientação fluoroscópica, mirando o colo femoral logo distal à fise proximal (Figura 8A). Após colocar a agulha no local correto,

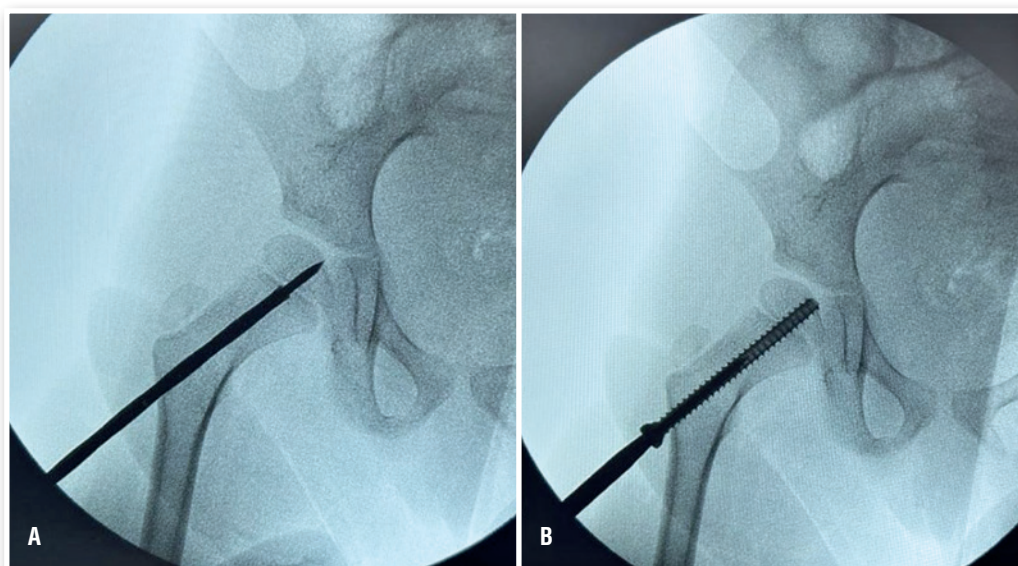


Figura 7. A: Com o fio guia inserido através da fise até a borda óssea da epífise femoral, é realizada a brocagem do canal através do colo femoral até uma posição imediatamente proximal à fise, sem transpassá-la. B: A broca é retirada e um parafuso 5 mm mais longo do que a medição é inserido até a borda da epífise óssea.

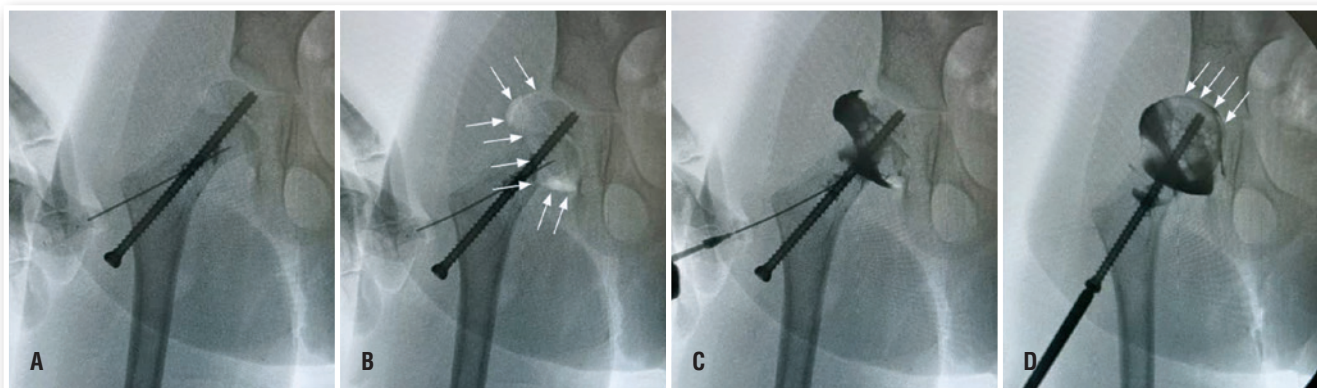


Figura 8. Artrografia do quadril. A: A agulha peridural é inserida no aspecto anterior do colo femoral. A ponta deve ser posicionada distal a fise proximal do fêmur. B: A posição correta é conformada com a injeção de 2 cc de ar. Deve ser observada a formação de bolhas de ar (setas brancas), confirmando o posicionamento correto da agulha. C: Injeção de contraste na articulação. D: Remoção da agulha, articulação é movimentada em flexão e extensão. A superfície articular é visualizada, garantindo a segurança do procedimento (setas brancas).

confirme se ela está dentro da articulação, injetando 2 ml de ar. Deve-se observar o ar preenchendo a articulação (Figura 8B). Se não houver ar dentro da articulação, reposicione a agulha. Uma vez que a imagem confirme o ar dentro da articulação, aspire-o de volta e, mantendo a posição da agulha, injete 2 ml de contraste (Figura 8C). Movimente a articulação do quadril em flexo-extensão para espalhar o contraste dentro da articulação do quadril. Nesse momento, o cirurgião deve observar a superfície cartilaginosa articular da cabeça femoral (Figura 8D).

Avance cuidadosamente o parafuso para dentro da parte cartilaginosa da epífise (Figuras 9A e 9B). As incidências em AP e P devem ser verificadas após cada volta do parafuso para garantir que a articulação não seja penetrada. Recomendamos que o parafuso esteja pelo menos 2 mm proximal à superfície da cabeça femoral (Figura 9C). Neste ponto, 4-5 roscas devem estar proximais à fise. Execute uma incidência em AP, P (Figuras 9C e 9D) e pelo menos duas incidências oblíquas da articulação do quadril (Figuras 9E e 9F) para confirmar que o parafuso não está dentro da articulação.

A ferida lateral é fechada de forma padrão. O cirurgião deve então decidir com relação à liberação de partes moles medial (musculatura adutora e tendão do músculo iliopsoas), que geralmente é necessária ao tratar paciente com PC espástica. Os mesmos passos devem ser realizados no lado contralateral para manutenção do equilíbrio pélvico.

CUIDADOS PÓS-OPERATÓRIOS

O paciente é imobilizado com uma almofada de quadril para conforto, mesmo quando a liberação dos tecidos medial não é realizada. A almofada deve ser descontinuada assim que eles estiverem confortáveis. Recomendamos dar alta ao paciente no dia seguinte para observação clínica. A fisioterapia deve ser iniciada

o mais rapidamente possível após a alta hospitalar para manter a amplitude de movimento do quadril. A ortostase deve ser realizada com sustentação parcial de peso até a quarta semana de pós-operatório para evitar fraturas. Após a quarta semana, a marcha e ortostase com carga total devem ser restabelecidas, bem como o protocolo padrão de fisioterapia.

O paciente deve ser acompanhado a cada 6 meses para verificar o posicionamento do parafuso. As primeiras imagens devem mostrar um “falso parafuso proeminente”, o que é desejável (Figura 4A). O parafuso não está dentro da articulação, mas dentro da parte cartilaginosa da epífise femoral proximal. A amplitude total de movimento do quadril confirma que o parafuso não está tocando a superfície articular e causando sinovite (Figura 10). O cirurgião deve informar à família que as trocas de parafusos são necessárias e parte do tratamento, não uma complicação⁷.

Atualmente, não há diretrizes sobre o momento ideal para a remoção do parafuso, e o cirurgião deve decidir se deve remover o parafuso ou substituí-lo quando ele escapar para fora da fise. Eventualmente, pode ser necessário manter um parafuso posicionado até a maturidade esquelética para evitar a subluxação do quadril e a necessidade de realização de osteotomias femorais e pélvicas. Mais estudos com seguimento de longo prazo são necessários para guiar a decisão de interromper o tratamento.

DISCUSSÃO

A hemiepifisiodesse femoral proximal tem sido cada vez mais reconhecida como uma técnica minimamente invasiva para o tratamento da subluxação do quadril nas crianças com PC¹⁰. A colocação do parafuso transfisário é crucial para determinar a extensão da correção alcançada, influenciando fatores como ACD e a PM. Estudos demonstraram melhorias significativas nesses

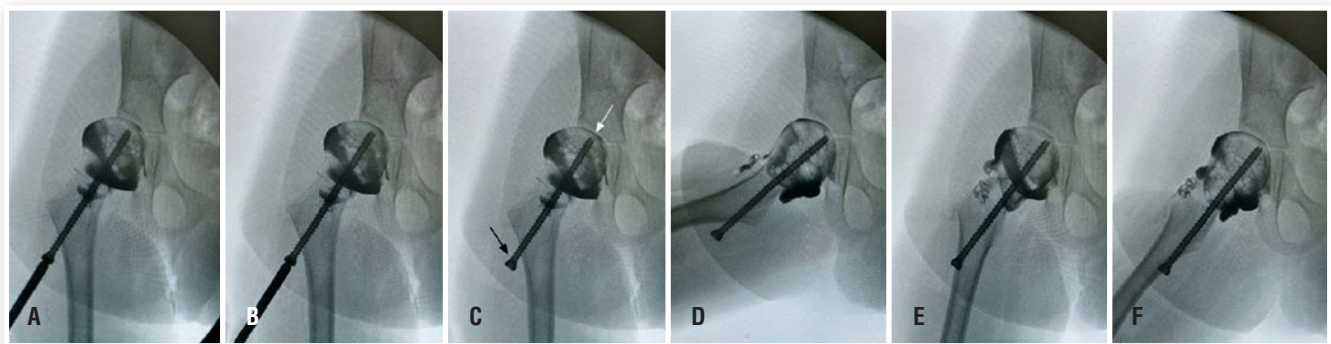


Figura 9. Progressão do parafuso na epífise cartilaginosa. A: Posição inicial. B: O parafuso é inserido através da epífise óssea até a epífise cartilaginosa. C: Posição final do parafuso. Nós recomendamos que a cabeça do parafuso esteja a 2 mm da superfície articular (seta branca). E recomendamos que a cabeça do parafuso esteja a 2 mm do córtex lateral do fêmur para evitar o crescimento ósseo e dificuldade na remoção do parafuso (seta preta). Essa proeminência discreta da cabeça do parafuso não prejudica os pacientes. D, E e F: Incidências em perfil e duas incidências oblíquas confirmando a posição do parafuso fora da articulação.

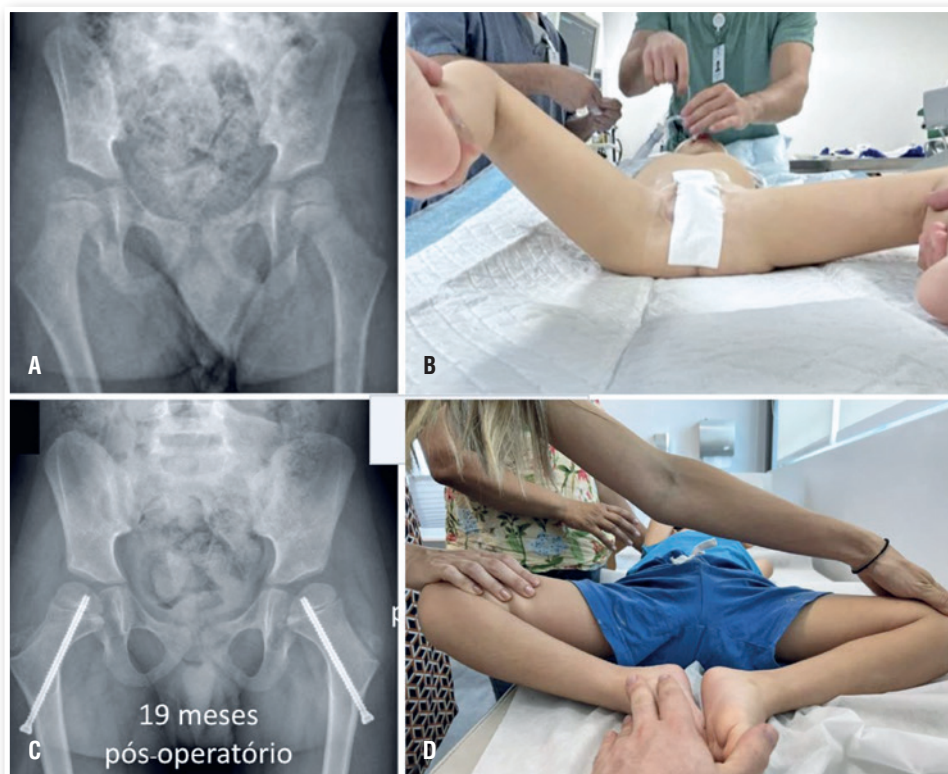

Figura 10. Radiografia pré-operatória vs. pós-operatória e imagens clínicas do paciente do caso clínico apresentado. A e B: Note a posição em adução do quadril direito na radiografia, observada também na assimetria da abdução na foto clínica. C e D: Radiografia com 19 meses de pós-operatório evidenciando melhora na porcentagem de migração do quadril direito e ângulo cabeça-díáfise. A melhora clínica também foi observada na amplitude de movimento do quadril direito.

parâmetros radiográficos após procedimentos de crescimento guiado, enfatizando a importância do posicionamento do parafuso para otimizar os resultados, evitar trocas frequentes dos implantes por crescimento, e minimizar a necessidade de cirurgias subsequentes mais invasivas⁷.

Alterações anatômicas no fêmur proximal, incluindo aumento do ACD contribuem para a subluxação progressiva do quadril nos pacientes com PC. Pesquisas mostraram que um posicionamento mais excêntrico do parafuso dentro da fise resulta na melhor correção do varo⁵. No entanto, um parafuso posicionado na posição P1 melhora a correção angular, mas pode aumentar o risco de escape do parafuso para fora da fise, necessitando de acompanhamento frequente e aumentando o risco de realização de cirurgias de revisão. Por outro lado, posicionar o parafuso na posição P2 parece reduzir esse risco, mantendo a correção por mais tempo sem a necessidade de troca dos implantes⁵.

Dados de longo prazo sugerem que o procedimento de crescimento guiado é particularmente eficaz nos pacientes mais jovens, os quais apresentam maior potencial de crescimento⁴. Uma revisão sistemática recente destacou que a posição do parafuso, a

idade do paciente e o potencial de crescimento são determinantes chave do sucesso da cirurgia⁶.

Apesar da eficácia demonstrada nas técnicas de crescimento guiado, alguns pacientes ainda podem apresentar subluxação progressiva, com necessidade relatada de osteotomias em 5-21% dos casos⁶. Isso destaca a importância da vigilância contínua, particularmente nos pacientes com PC não deambuladores, que apresentam maior risco de subluxação dos quadris. Além disso, estudos enfatizam a necessidade de exames de imagem de rotina para monitorar a progressão da subluxação do quadril e garantir a chance de realização de intervenções oportunas³. Outro aspecto que vale ser discutido é se a melhora da PM nos primeiros meses de seguimento ocorre devido à liberação de partes moles ou ao crescimento guiado. Acreditamos que a correção inicial obtida com as tenotomias mediais auxilia na centralização do quadril, enquanto as mudanças morfológicas obtidas pela hemiepifisiodesese são responsáveis por evitar a progressão da PM ao longo do tempo. Um ensaio clínico randomizado está sendo realizado para confirmar a superioridade desta técnica sobre as liberações tradicionais de tecidos moles mediais¹¹.

Em termos de técnica de colocação do parafuso, foi sugerido garantir que duas ou três roscas de parafuso passem além da fise para dentro da epífise para aumentar a estabilidade e reduzir a probabilidade de a fise crescer prematuramente para fora do parafuso⁶. No entanto, recomendamos passar pelo menos de quatro a cinco roscas para evitar trocas precoces do parafuso, avançando o parafuso o máximo possível para dentro da epífise cartilaginosa. No caso apresentado, nota-se que quase 2 anos após a realização da cirurgia ainda restaram pelo menos 3 passos de rosca nas epífises. Se o parafuso tivesse sido deixado nesta posição no pós-operatório imediato, provavelmente já precisaria ser trocado dentro deste período por escapar proximalmente à fise.

Em última análise, o sucesso da hemiepifisiodesse proximal do fêmur depende da colocação meticulosa do parafuso, seleção do paciente e monitoramento de longo prazo. O procedimento é uma ferramenta valiosa para mitigar a progressão da subluxação do quadril nos pacientes com PC, reduzindo potencialmente a necessidade de cirurgias reconstrutivas⁷.

CONCLUSÃO

O crescimento guiado femoral proximal é um procedimento cirúrgico que pode mudar a história natural dos quadris subluxados na PC e outras doenças^{6,7}. No entanto, a necessidade de várias trocas de parafusos durante o crescimento das crianças pode ser um problema¹⁰. Acreditamos que dominar essa técnica cirúrgica é essencial para evitar trocas precoces de parafusos, complicações e para obter os melhores resultados com esse método. Um ensaio clínico randomizado está sendo realizado para confirmar a superioridade desta técnica sobre as liberações tradicionais de tecidos moles mediais¹¹.

CONFLITO DE INTERESSES

Os autores declaram não haver conflito de interesses.

AGRADECIMENTOS

Os autores agradecem ao Dr. Javier Masquijo (Sanatorio Allende, Córdoba, Argentina) pela sua valiosa contribuição na formulação deste manuscrito.

REFERÊNCIAS

1. Davids J. Proximal Femur Guided Growth for the Management of Hip Dysplasia in Children with Cerebral Palsy. JPOSNA [Internet]. 2021 May 1 [cited 2025 May 21];3(2). Available from: <https://www.jposna.org/index.php/jposna/article/view/245>
2. Hsieh HC, Wang TM, Kuo KN, Huang SC, Wu KW. Guided Growth Improves Coxa Valga and Hip Subluxation in Children with Cerebral Palsy. Clin Orthop Relat Res. 2019;477(11):2568-76.
3. Portinaro N, Turati M, Cometto M, Bigoni M, Davids JR, Panou A. Guided Growth of the Proximal Femur for the Management of Hip Dysplasia in Children with Cerebral Palsy. J Pediatr Orthop. 2019;39(8):e622-8.
4. Lee WC, Kao HK, Yang WE, Ho PC, Chang CH. Guided Growth of the Proximal Femur for Hip Displacement in Children With Cerebral Palsy. J Pediatr Orthop. 2016;36(5):511-5.
5. Hsu PJ, Wu KW, Lee CC, Lin SC, Kuo KN, Wang TM. Does screw position matter for guided growth in cerebral palsy hips? Bone Joint J. 2020;102(9):1242-7.
6. Lebe M, van Stralen RA, Buddhdev P. Guided Growth of the Proximal Femur for the Management of the 'Hip at Risk' in Children with Cerebral Palsy – A Systematic Review. Children (Basel). 2022;9(5):609.
7. Zakrzewski AM, Carl JR, McCarthy JJ. Proximal Femoral Screw Hemiepiphysiodesis in Children with Cerebral Palsy Improves the Radiographic Measures of Hip Subluxation. J Pediatr Orthop. 2022;42(6):e583-9.
8. Shore BJ, Yu X, Desai S, Selber P, Wolfe R, Graham HK. Adductor surgery to prevent hip displacement in children with cerebral palsy: The predictive role of the gross motor function classification system. J Bone Joint Surg Am. 2012;94(4):326-34.
9. Clohisey JC, Carlisle JC, Beaulé PE, Kim YJ, Trousdale RT, Sierra RJ, Leunig M, Schoenecker PL, Millis MB. A systematic approach to the plain radiographic evaluation of the young adult hip. J Bone Joint Surg Am. 2008;90 Suppl 4(Suppl 4):47-66.
10. Tadlock JC, Eckhoff MD, Graver HR, Doty TH, Nicholson TC, Garcia EJ. Proximal Femur Guided Growth: A Systematic Review. J Surg Orthop Adv. 2024;33(1):49-52.
11. van Stralen RA, Roelen MCR, Moerman S, Witbreuk MMEH, Witlox MA, Tem Ham A, et al. GUIDANCE study: guided growth of the proximal femur to prevent further hip migration in patients with cerebral palsy-study protocol for a multicentre randomised controlled trial. BMJ Open. 2024;14(12):e091073.

Ressecção de neurofibroma plexiforme do punho

Wrist plexiform neurofibroma resection

João Pedro Fernandes Abib¹, Elizabeth de Alvarenga Borges da Fonseca², Claudio Roberto Martins Xavier³,
Alessandro Monterroso Felix⁴, Monica Paschoal Nogueira⁵

RESUMO

A neurofibromatose tipo 1 é uma doença genética caracterizada principalmente pelo crescimento de tumores ao longo dos nervos. Descrevemos um paciente com um grande neurofibroma no punho, submetido a ressecção cirúrgica, e sua evolução clínica. O caso destaca a importância do acompanhamento longitudinal em pacientes com NF1 e do planejamento cirúrgico criterioso em lesões infiltrativas de punho.

Palavras-chave: neurofibromatose tipo 1; neurofibroma; punho; carpo; cirurgia de mão.

SUMMARY

Neurofibromatosis type 1 is a genetic disease characterized primarily by the growth of tumors along the nerves. We describe a patient with a large neurofibroma in the wrist, its resection, and clinical evolution. The case highlights the importance of longitudinal follow-up in patients with NF1 and careful surgical planning in infiltrative wrist lesions.

Keywords: neurofibromatosis type 1; neurofibroma; wrist; carpus; hand surgery.

INTRODUÇÃO

A neurofibromatose tipo 1 (NF1) é uma doença genética autossômica dominante, com incidência aproximada de 1:3.000 nascidos vivos e penetrância quase completa até a adolescência. Caracteriza-se por manchas café-com-leite neurológicas e ortopédicas. Destacam-se as deformidades ósseas e os neurofibromas que apresentam caráter infiltrativo e podem comprometer significativamente a função do membro.¹

Embora os neurofibromas possam surgir em diferentes regiões do corpo, a localização em punho e mão é rara, mas de extrema importância pela complexa anatomia local, que envolve ossos carpais, ligamentos e tendões.^{2,3}

Relatamos o caso de um paciente com NF1, acompanhado desde a infância em nosso serviço, que desenvolveu neurofibroma plexiforme volumoso em punho esquerdo. A ressecção cirúrgica foi indicada pela repercussão funcional e estética, com bom resultado clínico e preservação da função da mão.

1. R1 do Hospital do Servidor Público Estadual de São Paulo (HSPE), São Paulo, SP, Brasil

2. R5 do Grupo de Ortopedia Infantil e Reconstrução do Hospital do Servidor Público Estadual de São Paulo (HSPE), São Paulo, Brasil

3. Chefe do Grupo de Mão do Hospital do Servidor Público Estadual (HSPE), São Paulo, SP, Brasil

4. Médico Ortopedista, Hospital do Servidor Público Estadual de São Paulo (HSPE), São Paulo, SP, Brasil

5. Chefe do Grupo de Ortopedia Infantil e Reconstrução do Hospital do Servidor Público Estadual de São Paulo (HSPE), São Paulo, Brasil

Autor responsável: Claudio Roberto Martins Xavier / **E-mail:** claudiormxavier@hotmail.com

RELATO DO CASO

Paciente masculino, 16 anos, portador de neurofibromatose tipo 1, em acompanhamento desde a infância em nosso serviço. Inicialmente apresentava múltiplas manchas café-com-leite difusas, genu valgo bilateral e dismetria leve de membros inferiores, sendo instituído tratamento conservador com fisioterapia motora a partir dos 5 anos de idade (Figura 1).

Durante a adolescência, evoluiu com o aparecimento de tumoração volumosa em punho esquerdo, de crescimento lento, inicialmente indolor, mas que passou a causar desconforto funcional, especialmente durante atividades esportivas, além de impacto estético. Ao exame físico, observou-se massa em topografia ulnar do punho, de consistência elástica, pouco aderida, com mobilidade preservada da mão e ausência de déficits motores ou sensitivos.

A ressonância magnética evidenciou massa lobulada infiltrativa em tecidos moles, insinuando-se entre os ossos carpais, em íntimo contato com hamato, pisiforme e piramidal, com sinais de destruição

cortical. Devido a esses achados e à repercussão funcional, foi indicada ressecção cirúrgica da lesão.

DESCRIÇÃO CIRÚRGICA

O procedimento foi realizado sob anestesia geral associada a bloqueio regional, com o paciente em decúbito dorsal e membro superior posicionado em mesa auxiliar.

Foi realizada incisão longitudinal na face ulnar do punho esquerdo. A dissecação revelou massa infiltrativa mal delimitada, em contato com o feixe neurovascular ulnar e com os tendões flexores e extensores.

A ressecção foi realizada em bloco, preservando-se as estruturas importantes. Após, foi realizada hemostasia cuidadosa, seguida de fechamento por planos.

No pós-operatório imediato, o paciente apresentou dor controlada e parestesia discreta em territórios de 4º e 5º quirodáctilos, sem déficit motor.

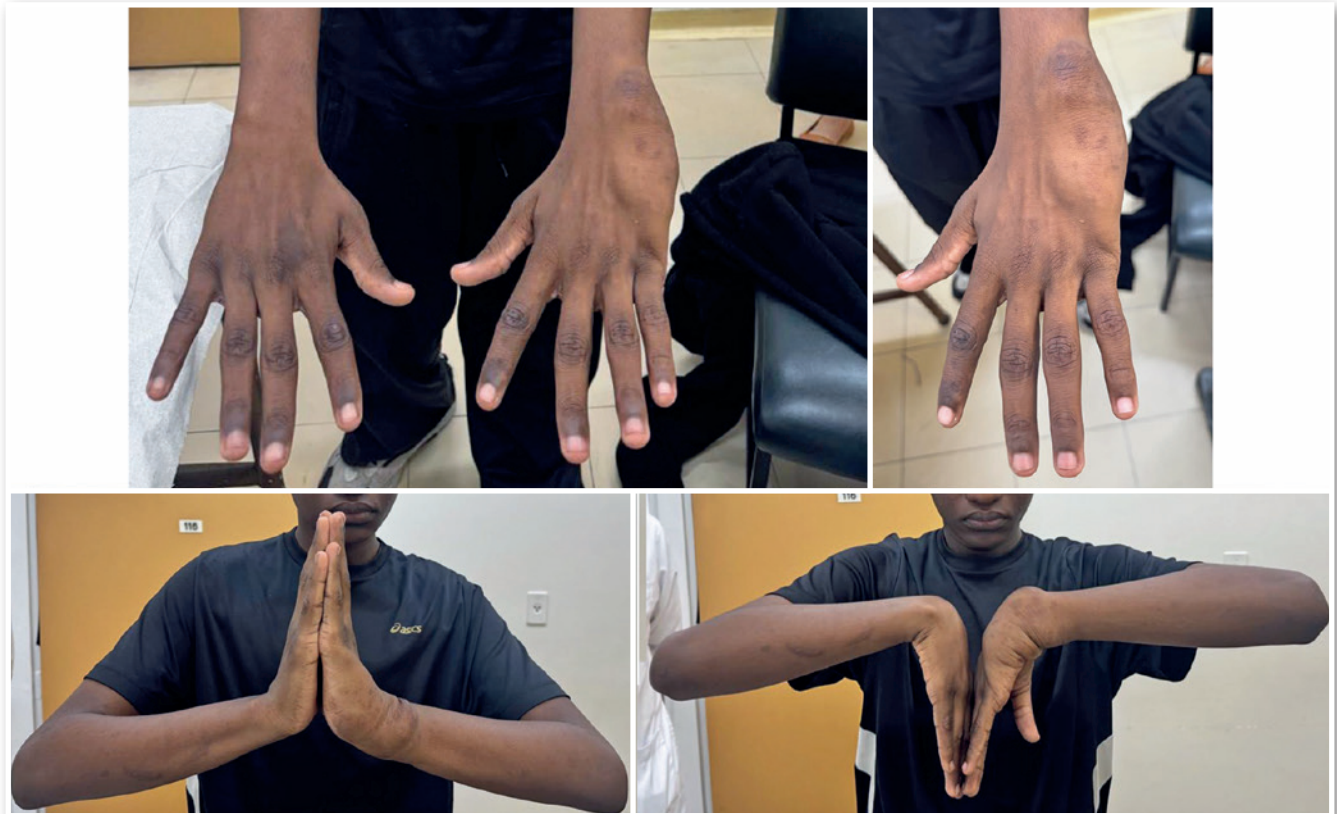

Figura 1. Aspectos clínicos pré-operatórios.

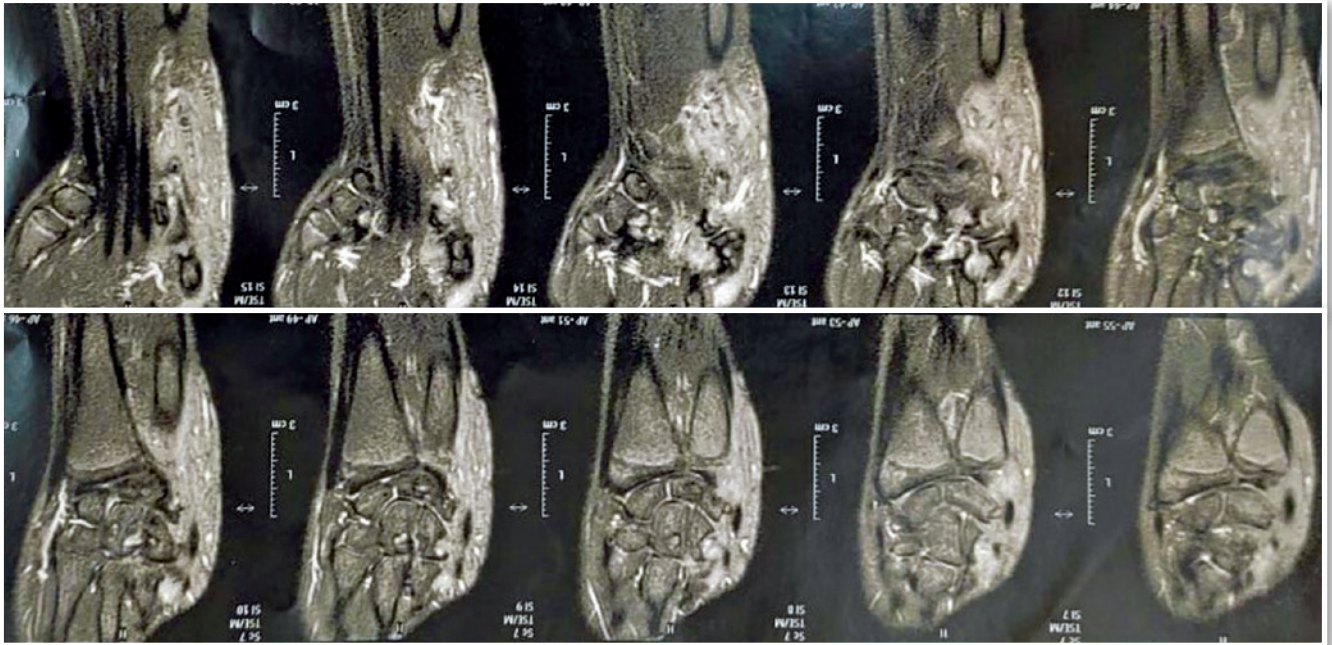


Figura 2. Ressonância magnética do punho esquerdo evidenciando massa tumoral de grande volume próximo a ulna.

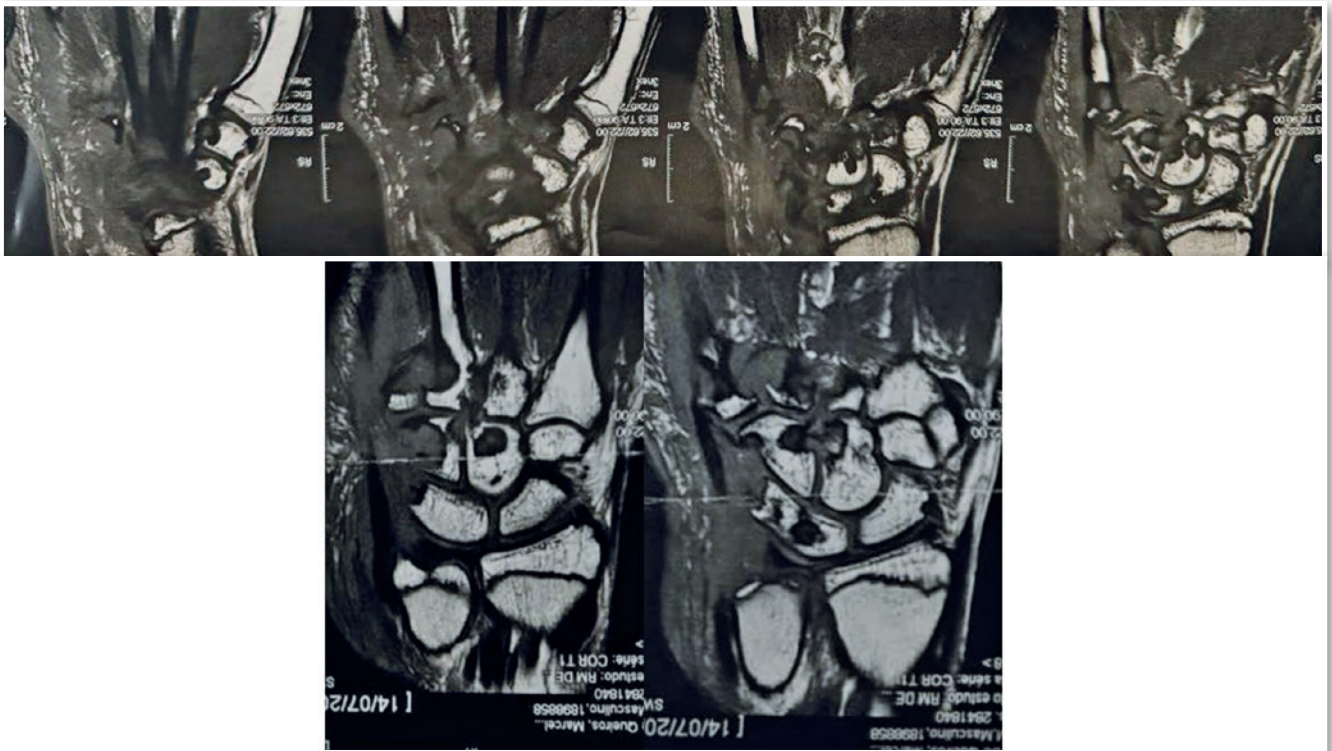


Figura 3. Ressonância magnética do punho esquerdo apresentando erosões ósseas no capitato, hamato, semi lunar e piramidal, e na base dos metatarsos III a V.

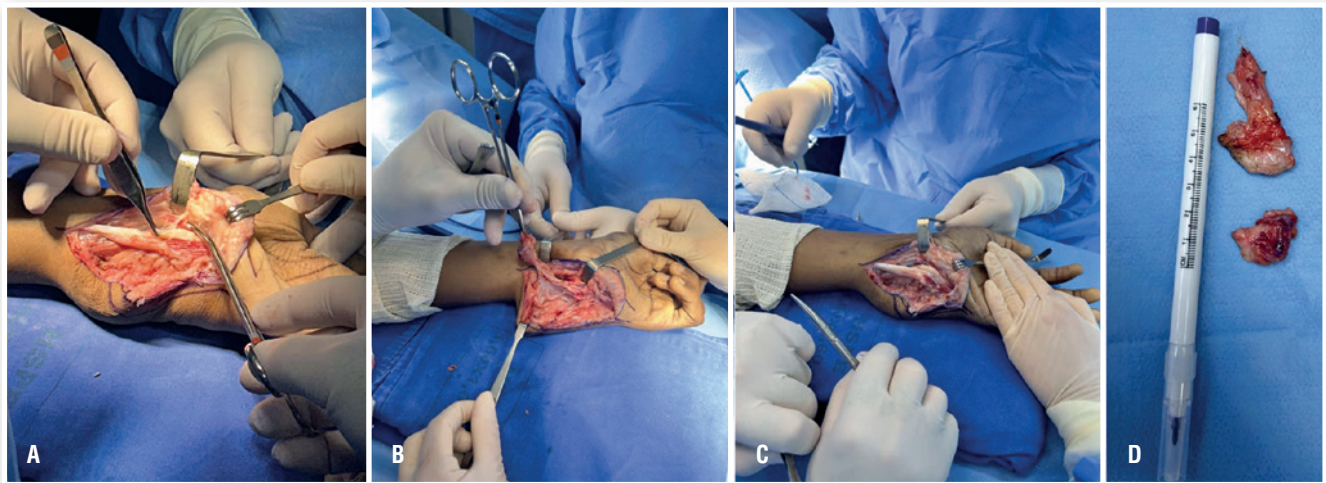


Figura 4. A) Dissecção do tumor plexiforme, a partir de incisão longitudinal do lado ulnar do punho esquerdo, e sua separação dos tendões flexores. B) Extensão da dissecção do tumor para o lado ulnar do punho. C) Aspecto volar do antebraço esquerdo após a ressecção tumoral. D) Aspecto macroscópico do neurofibroma plexiforme ressecado.

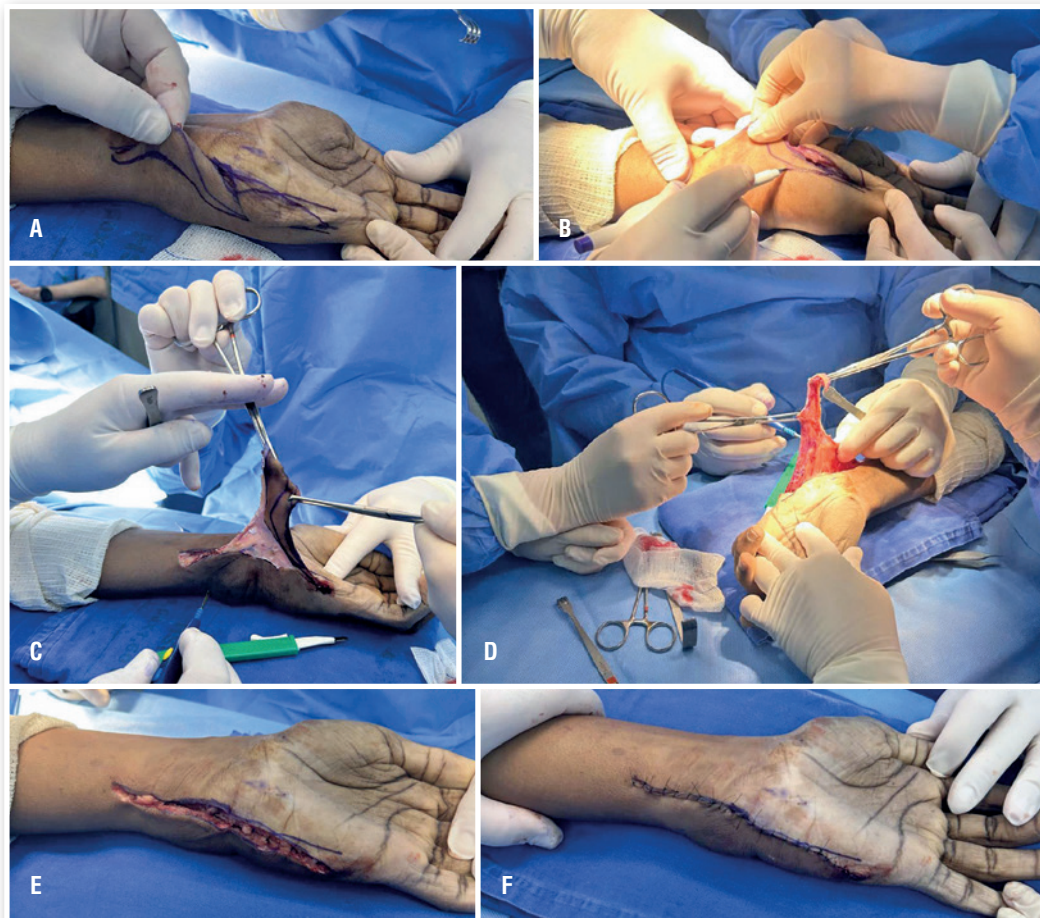


Figura 5. A) Medida do excesso de pele ulnar por sobreposição; B) Marcação do excesso de pele; C) Ressecção de pele do aspecto ulnar excedente, vista ulnar; D) Ressecção de excesso de pele, vista interna; E e F) Aspecto final após ressecção, antes e depois das suturas.

DISCUSSÃO

A NF1 apresenta clínica variável, exigindo acompanhamento prolongado e multidisciplinar. As deformidades esqueléticas, como dismetria, genu valgo e escoliose, são comuns e podem necessitar de correção cirúrgica.

O neurofibroma no punho é uma manifestação rara, porém com grande impacto funcional. A ressonância magnética é fundamental para o planejamento cirúrgico, permitindo caracterizar extensão da infiltração e contato com ossos carpais, como descrito por Gosein et al.²

Na literatura, a cirurgia é a principal modalidade terapêutica em lesões sintomáticas. Friedrich et al.¹ mostrou que ressecções em membros superiores apresentam bons resultados funcionais, ainda que complicações neurológicas transitórias possam ocorrer. Onesti et al.⁴ demonstraram que abordagens cirúrgicas individualizadas, de acordo com profundidade e extensão, impactam diretamente nos resultados funcionais.

Nosso paciente apresentou evolução satisfatória após ressecção, preservando função da mão.

Este relato demonstra a importância do acompanhamento longitudinal de pacientes com NF1, permitindo identificar precocemente complicações ortopédicas e planejar intervenções no momento oportuno. A ressecção do neurofibroma volumoso em punho esquerdo

possibilitou melhora clínica e preservação funcional, reforçando a necessidade de abordagem multidisciplinar e de planejamento cirúrgico cuidadoso em lesões infiltrativas de punho.

CONFLITOS DE INTERESSES

Os autores declaram não haver conflitos de interesses.

REFERÊNCIAS

1. Friedrich RE, Diekmeier C. Peripheral nerve sheath tumors of the upper extremity and hand in patients with neurofibromatosis type 1: topography of tumors and evaluation of surgical treatment in 62 patients. *GMS Interdiscip Plast Reconstr Surg DGPW*. 2017;6:Doc12.
2. Gosein M, Narinesingh D, Naraynsingh V. Plexiform neurofibroma of the wrist: imaging features and clinical correlation. *Case Rep Radiol*. 2013;2013:793928.
3. Nguyen R, Ibrahim C, Friedrich RE, Westphal M, Schuhmann M, Mautner VF. Growth behavior of plexiform neurofibromas after surgery. *Genet Med*. 2013;15(9):691-7.
4. Onesti MG, Carella S, Spinelli G, Martano A, Giustini S, Scuderi N. A study of 17 patients affected with plexiform neurofibromas in upper and lower extremities: comparison between different surgical techniques. *Acta Chir Plast*. 2009;51(2):35-40.

Tratamento cirúrgico de re-ruptura crônica do peitoral maior com enxerto autólogo de tendões flexores

Surgical treatment of chronic pectoralis major re-rupture with autologous hamstring tendon graft

André Leonardo Nogueira Farias¹, Antonio Carlos Tenor Júnior^{1,2},
Miguel Pereira da Costa³, Romulo Brasil Filho³

RESUMO

A ruptura do músculo peitoral maior é uma lesão rara, geralmente associada a esforços excêntricos durante atividades físicas. Casos crônicos, em especial as re-rupturas após reparo cirúrgico prévio, representam um desafio técnico considerável devido à retração tendínea e degeneração do tecido. O objetivo deste trabalho é relatar um caso de re-ruptura crônica do peitoral maior tratado por meio de reconstrução com enxerto autólogo de tendões isquiotibiais. O paciente, homem de 37 anos, evoluiu com deformidade estética e perda de força seis meses após reparo primário malsucedido. A técnica consistiu na coleta de tendões flexores do joelho e fixação no úmero com botões unicorticais. Alternativas descritas na literatura incluem reparo direto em casos agudos, uso de enxertos alógenos como tendão de Aquiles e enxertos dérmicos em situações crônicas. A reconstrução com enxerto autólogo mostrou-se eficaz, com restauração funcional e resultado estético satisfatório.

Palavras-chave: ruptura / cirurgia; enxerto autólogo; músculos peitorais; procedimentos cirúrgicos reconstrutivos.

SUMMARY

Rupture of the pectoralis major muscle is a rare injury, usually associated with eccentric overload during physical activity. Chronic cases, especially re-rupture after previous surgical repair, represent a major technical challenge due to tendon retraction and tissue degeneration. The aim of this report is to present a case of chronic pectoralis major re-rupture treated with reconstruction using an autologous hamstring tendon graft. A 37-year-old male patient developed cosmetic deformity and loss of strength six months after failed primary repair. The surgical technique consisted of harvesting hamstring tendons from the knee and fixation to the humerus with unicortical buttons. Alternatives reported in the literature include direct repair in acute cases, Achilles tendon allograft and dermal grafts for chronic lesions. Reconstruction with an autologous hamstring graft proved effective, providing functional recovery and satisfactory cosmetic outcome.

Keywords: rupture / surgery; autologous graft; pectoralis muscles; reconstructive surgical procedures.

1. Médico especializado pelo Grupo de Ombro e Cotovelo do Serviço de Ortopedia e Traumatologia do HSPE, São Paulo, SP, Brasil

2. Chefe do Grupo de Ombro e Cotovelo do Serviço de Ortopedia e Traumatologia do HSPE, São Paulo, SP, Brasil

3. Médico Assistente do Grupo de Ombro e Cotovelo do Serviço de Ortopedia e Traumatologia do HSPE, São Paulo, SP, Brasil

Autor responsável: André Leonardo Nogueira Farias / **E-mail:** andrefarias382@gmail.com.

INTRODUÇÃO

A ruptura do músculo peitoral maior, embora considerada incomum, tem sido reportada com frequência crescente, especialmente entre indivíduos jovens com alta demanda atlética e aficionados por musculação. O mecanismo mais frequentemente descrito envolve contração excêntrica durante exercícios como o supino, submetendo o tendão a tensões elevadas¹. O diagnóstico clínico precoce é essencial e, mesmo em casos crônicos, a cirurgia ainda se mostra superior ao tratamento conservador, com melhores resultados funcionais e maior retorno às atividades². Quando o tendão apresenta retração significativa ou o tecido está degenerado, a reparação direta torna-se inviável, e pode ser necessário recorrer à reconstrução com enxertos³.

A literatura descreve diversas alternativas reconstrutivas quando o reparo direto não é possível. Entre elas, o uso de enxertos autólogos como faixa iliotibial e tendões isquiotibiais, bem como enxertos alógenos como tendão de Aquiles ou enxerto dérmico, apresentam resultados promissores em casos crônicos⁴⁻⁷. Recentemente, um estudo comparativo prospectivo com dois anos de acompanhamento observou resultados funcionais semelhantes entre o uso de enxertos autólogos de fâscia lata e de tendões isquiotibiais, sugerindo que ambas as opções podem ser viáveis dependendo da disponibilidade e da preferência cirúrgica⁸.

Apesar do avanço nas técnicas, ainda não existe consenso sobre a opção ideal em lesões crônicas. Uma revisão narrativa recente enfatiza a heterogeneidade nos resultados reportados e a falta de estudos prospectivos de grande escala que permitam diretrizes bem fundamentadas⁹. Cabe ao cirurgião escolher o enxerto mais adequado considerando fatores como compatibilidade anatômica, resistência biomecânica, facilidade de fixação e possível morbidade na área doadora, com o objetivo de restaurar tanto a estética quanto a função muscular de forma consistente.

O objetivo deste trabalho é apresentar um caso de re-ruptura crônica do músculo peitoral maior tratado com reconstrução utilizando enxerto autólogo de tendões flexores do joelho pelo Grupo de Ombro e Cotovelo do Serviço de Ortopedia e Traumatologia do HSPE que evoluiu satisfatoriamente.

RELATO DO CASO

Paciente masculino, 37 anos, auditor comercial, destro, usuário de esteroides anabolizantes, que apresentou lesão do membro superior esquerdo durante fase excêntrica do exercício de supino na academia. Evoluiu com dor, edema e deformidade do peitoral esquerdo, além de limitação importante da força de adução e rotação medial do membro superior esquerdo. Buscou atendimento em outro serviço onde foi evidenciada ruptura aguda do músculo peitoral esquerdo e realizado reparo primário com pontos transósseos. Paciente retornou

precoce às atividades de musculação e ao uso de ergogênicos. Procurou o nosso serviço com 6 meses de evolução apresentando deformidade em peitoral esquerdo, limitação da força de adução e intenso sofrimento psíquico.

O paciente era hígido, realizava atividade física (musculação) regularmente, porém fazia uso contínuo de esteroides anabolizantes desde adolescência.

Ao exame físico apresentava arco de movimento normal em ombros, assimetria do peitoral maior (sinal do “mamilo caído” e sinal do “S”). Força assimétrica com redução da adução e rotação medial do membro superior esquerdo.

A tomografia do ombro demonstrava alterações pós-cirúrgicas na margem anteromedial da diáfise proximal do úmero junto a inserção do peitoral maior com entalhe ósseo de aspecto sequelar / reinserção tendínea. A ressonância magnética do tórax e do ombro evidenciavam rotura completa da inserção umeral com retração de 6,7 cm, destacando fratura avulsiva da diáfise proximal do úmero junto a inserção tendínea com desvio do fragmento ósseo de 2,5 cm, edema ósseo e coleção hemática de permeio, edema do ventre muscular (Figura 1).

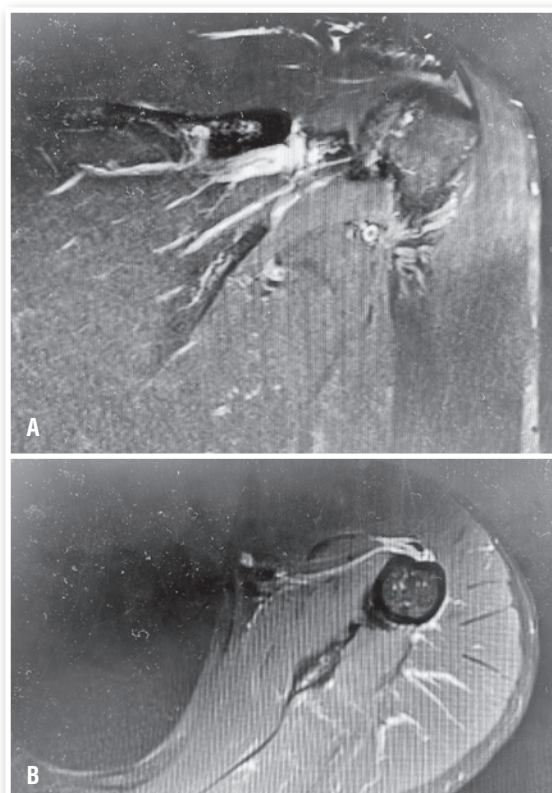


Figura 1. Imagens de ressonância magnética pré-operatória do ombro esquerdo evidenciando ruptura completa do músculo peitoral maior com retração tendínea. (A) Corte coronal. (B) Corte axial.

O paciente foi então submetido à anestesia geral e posicionado em decúbito dorsal / cadeira de praia. Fez-se a assepsia de todo o membro superior esquerdo e do membro inferior direito. A seguir colocou-se os campos cirúrgicos estéreis. O acesso escolhido foi a via deltopeitoral seguindo cicatriz prévia. Realizou-se uma incisão cutânea de aproximadamente 7 cm seguindo a prega axilar. Localizou-se o coto do músculo peitoral maior esquerdo e realizou isolamento com fios de alta resistência. Em seguida, realizou-se a escarificação do leito de inserção tendínea na cortical umeral, lateral à goteira bicipital. Observou-se um músculo peitoral maior de aspecto friável no ventre muscular e degeneração completa da porção tendínea.

Procedeu-se a coleta do enxerto dos tendões flexores do membro inferior direito. Identificou-se a área de inserção do tendão no úmero e posicionou-se o guia de perfuração sob fluoroscopia. Realizou-se perfuração de três túneis unicorticais na região diafisária lateral do úmero. Realizou-se a reconstrução da porção tendínea do músculo peitoral maior esquerdo com os tendões flexores autólogos do joelho direito através de suturas do tipo Krackow nas porções superior, média e inferior. Fixou-se o novo tendão com 2 botões unicorticais (Figura 2).

Checou-se o reestabelecimento do comprimento muscular e do arco de movimento do membro superior esquerdo, além do bom posicionamento dos implantes sob fluoroscopia (Figura 3). Ao fim do procedimento, o membro foi mantido imobilizado em rotação interna com tipoia de velpeau.

O processo de reabilitação foi iniciado à medida que era observada evolução do processo de cicatrização. Manteve-se tipoia de velpeau por seis semanas. Movimentos passivos de flexo/extensão e pronosupinação do cotovelo foram estimulados no pós-operatório imediato, e a fisioterapia assistida na sexta semana. Atividades de carga foram liberadas após quatro meses. Decorridos seis meses do procedimento cirúrgico, o paciente apresenta-se sem queixas álgicas, peitorais simétricos, arco de movimento livre e com melhora significativa da força de adução e rotação medial do membro superior esquerdo (Figura 4).

DISCUSSÃO

A ruptura do peitoral maior é uma lesão rara, mas sua gravidade aumenta nos casos crônicos ou após falha de reparo prévio. A cicatrização inadequada, a retração tendínea e a degeneração do tecido dificultam a reinserção direta, tornando a reconstrução cirúrgica um desafio técnico significativo^{1,2}. Diversos autores ressaltam que a evolução desses pacientes está associada a limitações funcionais e repercussões estéticas importantes, o que justifica a busca por técnicas reconstrutivas mais confiáveis³.

Entre as opções disponíveis, os enxertos autólogos têm sido descritos como alternativas seguras para reconstruir a continuidade músculo tendínea. O uso de tendões flexores do joelho já foi relatado em casos semelhantes com bons resultados clínicos e funcionais, permitindo restauração da força e melhora da simetria torácica^{4,5}.

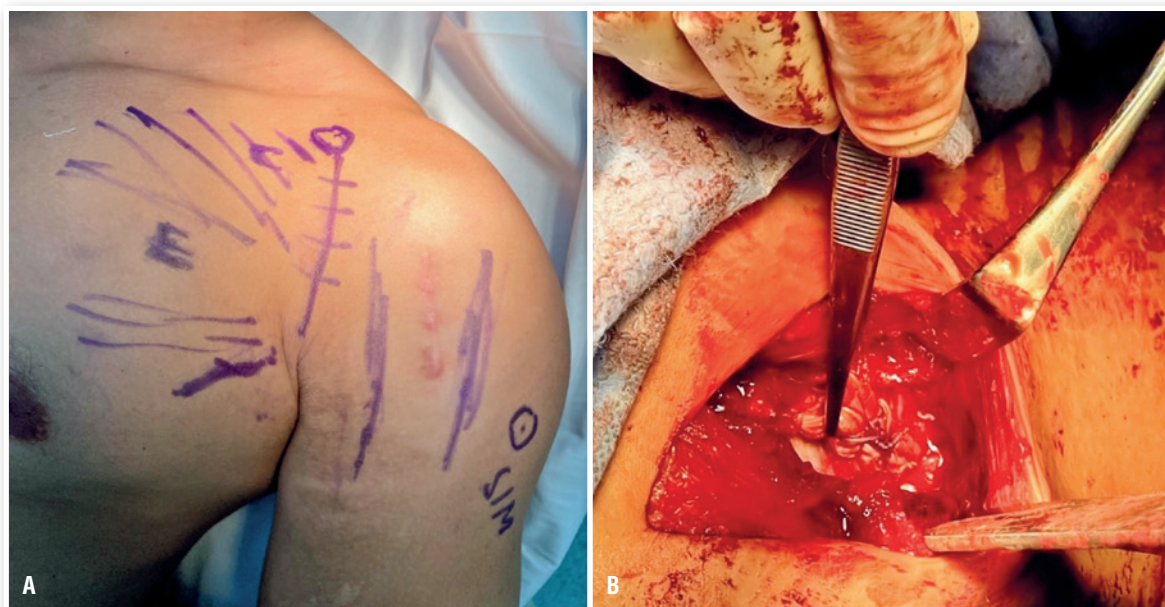


Figura 2. Aspectos intraoperatórios. (A) Planejamento da via deltopeitoral seguindo a prega axilar. (B) Fixação do enxerto autólogo de tendões flexores na cortical umeral com botões unicorticais.

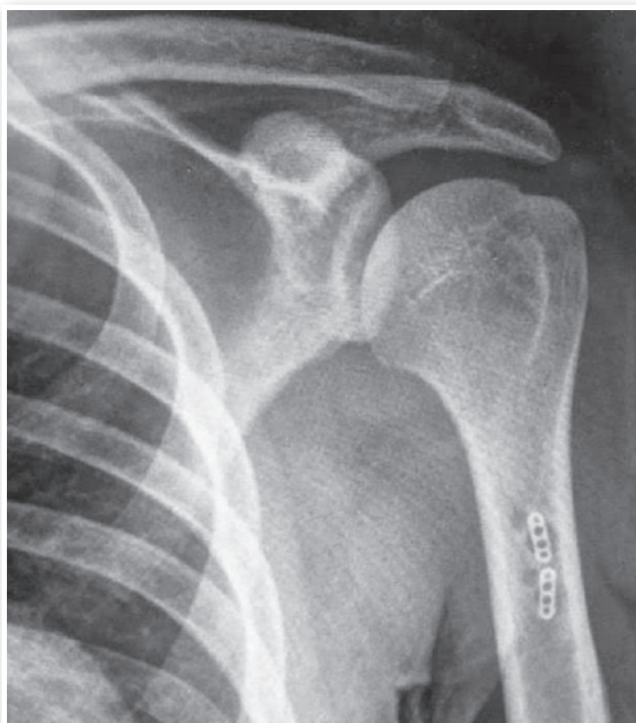


Figura 3. Radiografia pós-operatória demonstrando posicionamento adequado dos botões corticais no úmero.

Além disso, esses enxertos apresentam resistência biomecânica satisfatória e permitem fixação segura no úmero, características que favorecem a recuperação da função de adução e rotação medial do ombro. O presente caso corrobora essas evidências, demonstrando ganho funcional e satisfação estética após a reconstrução com tendões flexores.

A literatura também enfatiza a importância da análise do retorno esportivo e das possíveis complicações após a reconstrução do peitoral maior. Estudos demonstram altas taxas de retorno às atividades esportivas após tratamento cirúrgico, mesmo em casos crônicos, embora a recuperação plena da força possa não ocorrer em todos os pacientes^{1,2,9}. Entre as complicações relatadas estão dor persistente, re-ruptura e assimetria residual do tórax³. Além disso, a utilização de enxertos autólogos, como os tendões isquiotibiais, pode acarretar morbidade no sítio doador, embora relatos de caso e séries clínicas indiquem que essas intercorrências geralmente são leves e autolimitadas^{4,5}. Portanto, o sucesso do procedimento depende não apenas da técnica de reconstrução, mas também do acompanhamento pós-operatório e da reabilitação adequada para minimizar riscos e otimizar o retorno funcional.

Ainda que diferentes opções, como aloenxertos de tendão de Aquiles ou enxertos dérmicos, também tenham mostrado bons resultados em relatos de caso e séries pequenas⁶⁻⁸, o uso de enxertos autólogos apresenta vantagens como disponibilidade imediata e

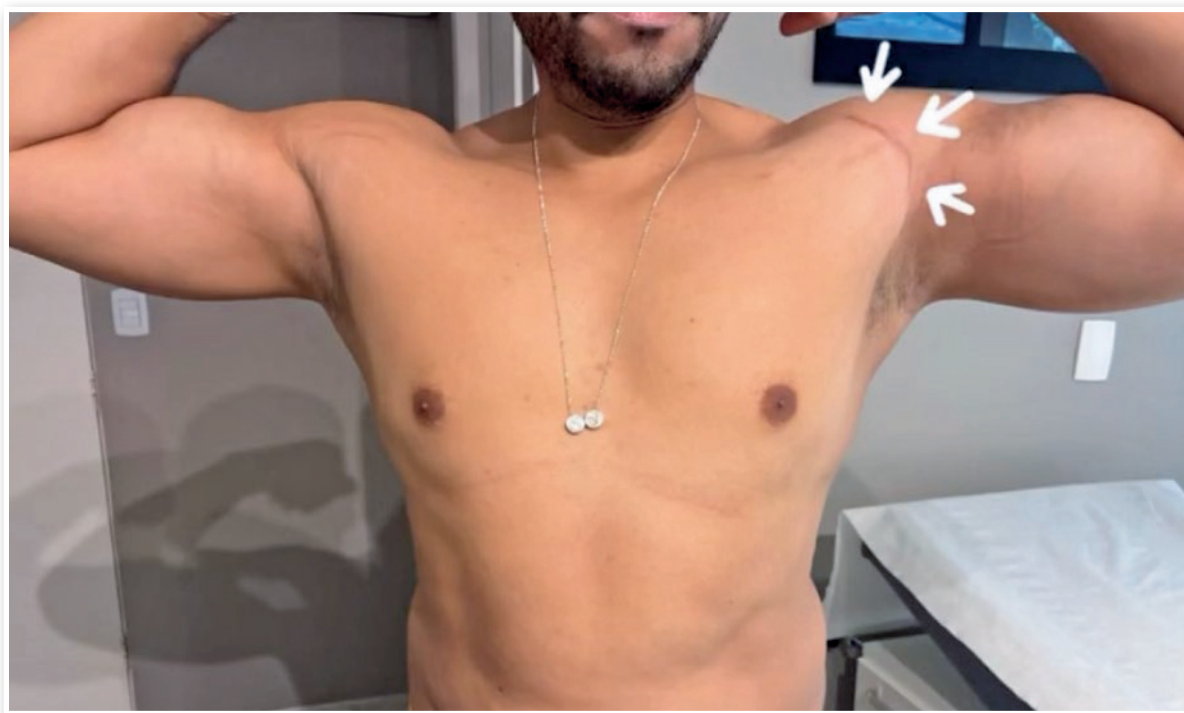


Figura 4. Avaliação clínica após seis meses do procedimento mostrando simetria dos peitorais e restauração do contorno torácico esquerdo (setas).

menor risco de transmissão de doenças. Estudos recentes sugerem que tanto enxertos autólogos quanto aloenxertos podem proporcionar retorno satisfatório às atividades, mas destacam a necessidade de acompanhamento prolongado para avaliar falhas tardias e complicações⁹⁻¹⁰. Nesse contexto, o presente relato contribui para a literatura ao reforçar a viabilidade do uso de tendões flexores como uma alternativa eficaz na reconstrução de re-rupturas crônicas do peitoral maior.

A re-ruptura crônica do músculo peitoral maior representa um desafio cirúrgico devido à retração tendínea e à degeneração do tecido. A reconstrução com enxerto autólogo de tendões flexores mostrou-se uma alternativa viável e eficaz, proporcionando restauração funcional e resultado estético satisfatório no caso apresentado. Essa técnica deve ser considerada uma opção segura em situações em que o reparo direto não é possível.

CONFLITO DE INTERESSES

Os autores declaram não haver conflitos de interesses.

REFERÊNCIAS

- Butt U, Mehta S, Funk L, Monga P. Pectoralis major ruptures: a review of current management. *J Shoulder Elbow Surg.* 2015; 24(4):655-62.
- Kowalczuk M. Pectoralis Major Rupture: Evaluation and Management. *Curr Rev Musculoskelet Med.* 2022;15(1):64-73.
- EIMaraghy AW, Devereaux MW. A systematic review and comprehensive classification of pectoralis major tears. *J Shoulder Elbow Surg.* 2012;21(3):412-22.
- Schachter AK, White BJ, Namkoong S, Sherman O. Revision reconstruction of a pectoralis major tendon rupture using hamstring autograft: a case report. *Am J Sports Med.* 2006; 34(2):295-8.
- Silva JLL, Vilela JC, Vilela LH, Martins JS. Reconstruction of chronic pectoralis major rupture with autologous hamstring graft: case report. *Rev Bras Ortop.* 2017;52(5):622-6.
- Rivera PM, Westermann RW. Reconstruction of Chronic, Retracted Pectoralis Major Tendon Rupture Using Achilles Tendon Allograft With Unicortical Suture Buttons. *Arthrosc Tech.* 2023;12(7):e1233-e1239.
- Gouk CJC, Tan BY, Tan JH. Chronic pectoralis major rupture reconstruction with interpositional acellular dermal allograft. *Case Rep Orthop.* 2021;2021:5521903.
- Decker KJ, Ghobrial P, Chudik SC. Pectoralis major tendon reconstruction using an iliotibial band autograft. *JSES Rev Rep Tech.* 2021;1(4):389-92.
- de Castro Pochini A, Ejnisman B, Andreoli CV, Yamada AF, Godoy IRB, Cohen M, et al. Surgical treatment of patients with chronic rupture of the pectoralis major muscle tendon. Prospective comparative study with 2 years of follow-up. *J Surg Case Rep.* 2024;2024(3):rjae093.
- Zhiti C, Gossuin I, Durand Y, Müller J, Daulouède PX, Mazreku S. Chronic Rupture of the Pectoralis Major: Current Concepts and Various Surgical Repair Techniques - A Mini Review. *J Orthop Case Rep.* 2025;15(1):215-23.

Descompressão do nervo fibular em osteocondromatose múltipla

Peroneal decompression in multiple osteochondromatosis

Elizabeth de Alvarenga Borges da Fonseca¹, Alessandro Monterroso Felix²,
Monica Paschoal Nogueira³

RESUMO

A osteocondromatose múltipla pode causar compressões nervosas, incluindo acometimento do nervo fibular comum, gerando dor, alterações sensitivas e fraqueza muscular. Este trabalho tem como objetivo relatar um caso de uma paciente com osteocondroma no colo da fíbula, cursando com dor e déficit sensitivo no território do nervo fibular profundo. A descompressão cirúrgica incluiu liberação dos dois pontos críticos de aprisionamento – no túnel fibular proximal e no septo intermuscular lateral – além da ressecção completa da lesão. A paciente apresentou recuperação funcional completa em três meses. O caso reforça a necessidade de reconhecimento precoce das compressões do nervo fibular e da indicação oportuna de descompressão para prevenir sequelas neurológicas.

Palavras-chave: lesão do nervo; osteocondromatose múltipla; descompressão nervosa.

SUMMARY

Multiple osteochondromatosis can lead to nerve compressions, including involvement of the common fibular nerve, resulting in pain, sensory alterations, and muscle weakness. This study aims to report the case of a patient with an osteochondroma at the fibular neck who presented with pain and sensory deficit in the deep fibular nerve distribution. Surgical decompression included the release of two critical entrapment sites – the proximal fibular tunnel and the lateral intermuscular septum – along with complete resection of the lesion. The patient achieved full functional recovery within three months. This case reinforces the importance of early recognition of fibular nerve compression and timely decompression to prevent neurological sequelae.

Keywords: nerve lesion; osteochondromatosis multiplex; nerve decompression.

INTRODUÇÃO

A Osteocondromatose Múltipla é uma doença hereditária autossômica dominante, caracterizada pelo desenvolvimento de múltiplos osteocondromas – protuberâncias ósseo-cartilaginosas que se formam nas metáfises de ossos longos, geralmente na infância ou adolescência. Os genes envolvidos típicos são o EXT1 e EXT2 e suas manifestações clínicas podem incluir dor, deformidades ósseas, discrepância de comprimento dos membros, compressão nervosa

ou vascular, além de risco aumentado de transformação maligna em condrossarcoma.¹

O diagnóstico é realizado através de exame clínico e radiológico (exostoses múltiplas). O tratamento muitas vezes é cirúrgico para controle de deformidades, dor ou compressões nervosas.^{1,2,3}

A compressão do nervo fibular pode ocorrer devido trauma agudo, síndrome compartimental crônica e alongamento dos membros inferiores. O sintoma mais precoce de irritação nervosa é dor referida

1. R5 do Grupo de Ortopedia Infantil e Reconstrução do Hospital do Servidor Público Estadual de São Paulo (HSPE), São Paulo, SP, Brasil

2. Médico Assistente do Grupo de Ortopedia Infantil e Reconstrução do Hospital do Servidor Público Estadual de São Paulo (HSPE), São Paulo, SP, Brasil

3. Chefe do Grupo de Ortopedia Infantil e Reconstrução do Hospital do Servidor Público Estadual de São Paulo (HSPE), São Paulo, SP, Brasil

Autor responsável: Elizabeth de Alvarenga Borges da Fonseca / **E-mail:** fonseca.elizabeth@hotmail.com

e/ou parestesia na distribuição de um nervo sensorial do fibular. Parestesias e dor referida frequentemente podem ser confirmadas pelo sinal de tincl à percussão direta no ponto de aprisionamento do nervo fibular (no túnel cerca de 2 cm distais à cabeça da fíbula). Na maioria das vezes, o sinal mais precoce de irritação nervosa é hiperestesia na distribuição de um nervo sensorial, com hipoestesia ocorrendo logo em seguida. Fraqueza muscular e paralisia eram sinais tardios de lesões nervosas associadas à distração gradual do nervo.^{4,5}

Uma das indicações para descompressão do nervo fibular e excisão de osteocondromas na fíbula proximal é a presença de pé caído com força grau zero. Igualmente importante é a fraqueza do tibial anterior, fibular curto e longo, e extensor longo do hálux.^{4,5} Outras indicações não foram adequadamente definidas na literatura. A descompressão do nervo fibular e a excisão de osteocondromas não são procedimentos isentos de risco, estudos mostram uma taxa de pé caído pós-operatório entre 22,7% e 33%.¹

O objetivo deste estudo é relatar o caso de uma paciente que apresentou compressão do nervo fibular comum secundária a um osteocondroma localizado na região do colo da fíbula proximal, necessitando de descompressão cirúrgica com ressecção do tumor.

RELATO DE CASO

Paciente do sexo feminino com diagnóstico de osteocondromatose múltipla, compareceu à consulta com queixa de dor na região da

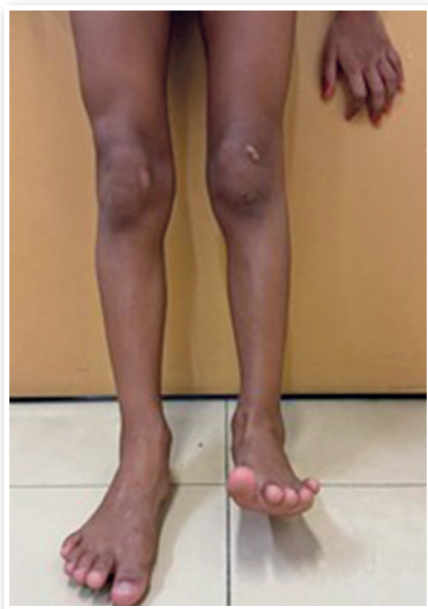

Figura 1. Imagem clínica evidenciando a ausência de dorsiflexão do pé direito, achado compatível com lesão do nervo fibular profundo – ela tinha eversão preservada.

perna e dorso do pé direito. No exame físico, apresentava claudicação caracterizada por redução do tempo de apoio no membro inferior direito, com retirada precoce do pé do solo, com hiperflexão do quadril, secundária à dificuldade de “clarear” o pé do solo no início da fase de balanço. Além disso, foram observadas alterações de sensibilidade no território do nervo fibular profundo (Figura 1).

Diante do quadro clínico, foi solicitada radiografia anteroposterior da perna direita, que evidenciou a presença de um osteocondroma sésil de base larga, com continuidade da cortical óssea, localizado na região proximal do colo da fíbula, precisamente na topografia de trajeto do nervo fibular comum (Figura 2).

Com base nos achados clínicos e radiográficos, foi indicada a realização de tratamento cirúrgico com o objetivo de descompressão do nervo fibular e ressecção completa da lesão osteocondromatosa responsável pela compressão neural.

TÉCNICA CIRÚRGICA

A paciente foi posicionada em decúbito dorsal, sob anestesia geral, sem bloqueio anestésico regional, nem curarização, a fim de possibilitar avaliação da função nervosa o mais precocemente. Após aplicação de garrote no membro inferior direito, foi realizada incisão oblíqua de aproximadamente 5 cm no nível do colo da fíbula, paralela ao trajeto oblíquo do nervo fibular comum.

A dissecação foi conduzida em planos anatômicos até a fáscia superficial, permitindo a identificação do nervo fibular comum, que se apresentava com aumento de diâmetro e estiramento sobre o leito tumoral.

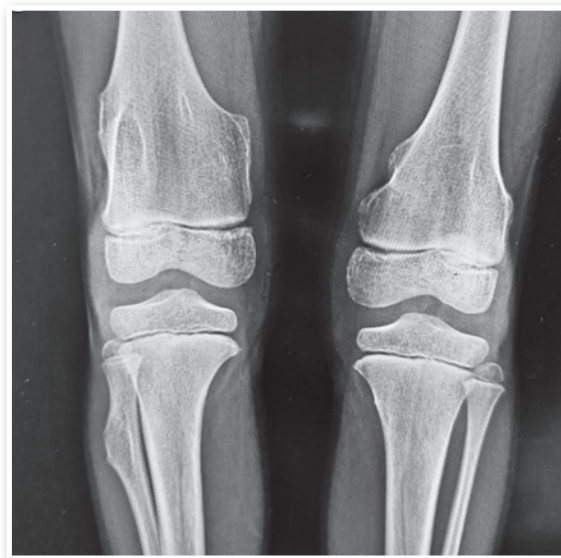

Figura 2. Imagem radiográfica em incidência anteroposterior evidenciando osteocondroma localizado no colo da fíbula à direita.

A descompressão do nervo foi iniciada pela liberação no ponto clássico de compressão do nervo fibular comum, com a secção oblíqua da fásia sobre o músculo fibular longo, e da mesma fásia posterior desse músculo, acima e com contato direto com o nervo fibular comum. A segunda região potencial de aprisionamento, agora do nervo fibular profundo também foi liberada. Este segmento, responsável pela inervação dos músculos do compartimento anterior da perna, atravessa o septo intermuscular lateral, mobilizado pelo comportamento expansivo da lesão, causando um efeito “guilhotina” no nervo. A descompressão desse segundo ponto inclui a secção cuidadosa do septo intermuscular lateral sob visão direta, entre os músculos fibular longo e extensor longo dos dedos.

A partir desse ponto, o nervo foi cuidadosamente liberado proximal e distalmente, prolongando-se a dissecação até sua junção com a fásia do músculo fibular longo (Figura 3).

RESSECÇÃO DO OSTECONDROMA

A seguir, realizamos a ressecção completa do osteocondroma, respeitando-se a integridade das estruturas adjacentes, cortical do osso e resguardando a integralidade e a função do nervo (Figura 4).

SEGUIMENTO

A recuperação sensitiva e motora da paciente foi monitorada periodicamente no pós-operatório. A evolução foi documentada até a completa recuperação funcional após três meses da cirurgia (Figura 5).

DISCUSSÃO

As compressões do nervo fibular podem acontecer por causas mecânicas como o osteocondroma mostrado no caso acima. Além do conhecido ponto de aprisionamento para o nervo fibular comum na altura do colo da fíbula, existe esse segundo ponto de aprisionamento, não reconhecido frequentemente, para o nervo fibular profundo, que atravessa o compartimento lateral da perna para inervar os músculos do compartimento anterior. O septo intermuscular, que corre perpendicularmente ao nervo deve ser liberado para a descompressão desse segundo túnel.⁴

Nogueira et al relatam, em seu estudo clínico de descompressão em alongamentos e correção de deformidades, a importância da liberação do nervo fibular nos dois pontos de compressão supracitados: a extensão da recuperação sensorial e motora foi documentada para todos os pacientes. O tempo até a recuperação clínica completa também foi documentado. Todos os pacientes foram acompanhados até que a recuperação completa fosse alcançada ou, se a recuperação completa não ocorresse, até que a recuperação máxima ocorresse, cinco anos após a lesão nervosa. Os únicos dois pacientes que não recuperaram completamente tiveram cirurgias após 9 meses depois dos sinais e sintomas de lesão nervosa. A duração média do acompanhamento foi de cinco anos (variação de um a onze anos).^{4,5}

Caino et al em 2021 avaliou a qualidade de vida de pacientes com osteocondromatose hereditária. Foi realizado um estudo transversal

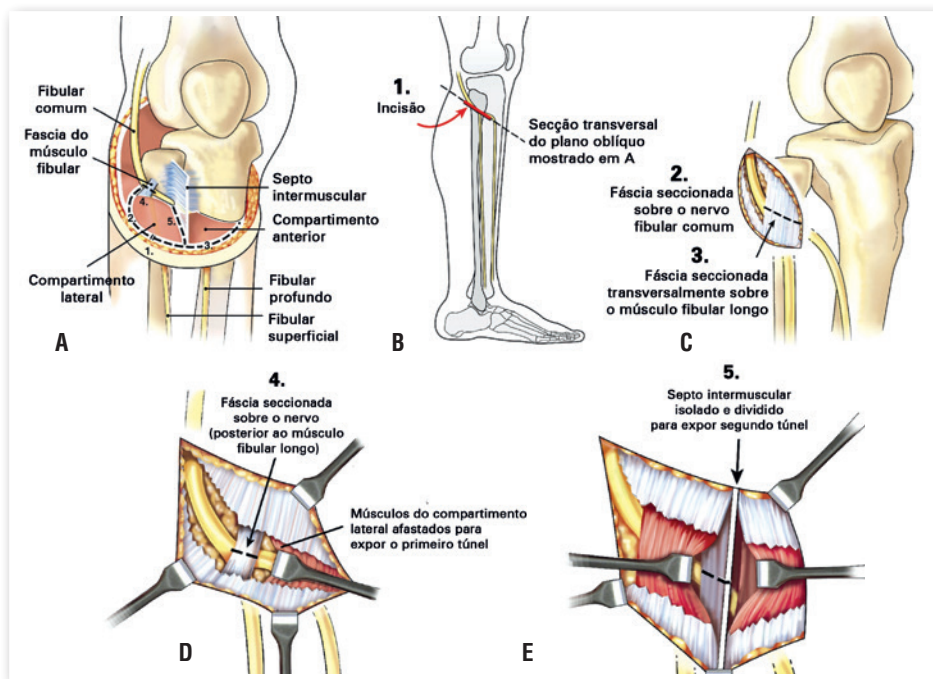


Figura 3. Imagem ilustrando a técnica cirúrgica de Paley, com liberação do nervo fibular em dois pontos de compressão.

Fonte: Nogueira et al., 2016.

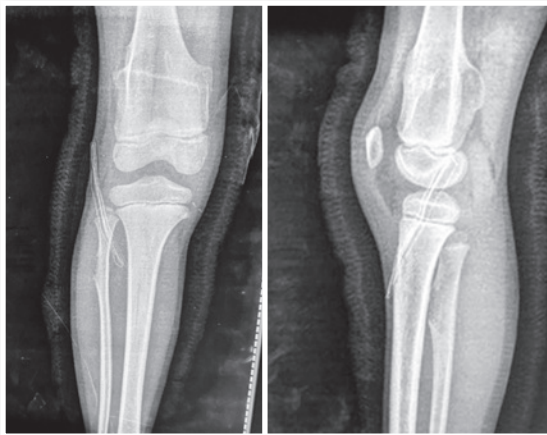


Figura 4. Imagem radiográfica em incidência anteroposterior e perfil pós-operatório evidenciando a ressecção do osteocondroma.

com 66 pacientes, incluindo crianças (71%) e adultos (29%), acompanhados em um hospital pediátrico de referência na Argentina. A dor foi uma queixa comum em 64% nas crianças e 89% nos adultos. A avaliação da qualidade de vida mostrou comprometimento sobretudo no domínio físico e 54% dos pacientes foram submetidos a cirurgias, com média de 2,8 procedimentos por pessoa. Assim, a importância do acompanhamento ortopédico periódico é de extrema importância, e as lesões nervosas podem influenciar os critérios de dor e funcionalidade. E podem ser tratados com a indicação dessa descompressão descrita nesse trabalho.³

Huser et al em 2024 fez um estudo retrospectivo de 126 procedimentos em 86 pacientes com exostoses hereditárias múltiplas (MHE), submetidos à descompressão do nervo fibular comum e excisão de osteocondromas proximais da fíbula (2009–2023). As indicações mais comuns para o procedimento foram dor na região proximal da fíbula, fraqueza do tibial anterior e/ou do extensor longo do hálux, e disestesias e/ou dor neuropática. Sete casos apresentaram pé caído pós-operatório como complicação da descompressão e excisão do osteocondroma.

A análise de regressão logística demonstrou associações significativas entre a ocorrência de complicações e: Excisão de osteocondromas anteriores (odds ratio [OR] 5,21; $p = 0,0062$); Ressecção da fíbula proximal (OR 14,73; $p = 0,0051$); Descompressão prévia (OR 5,77; $p = 0,0124$). A taxa de recorrência foi de 13,8%, e todas as recidivas ocorreram em pacientes imaturos esqueléticos no momento do procedimento inicial. A probabilidade de não ocorrer recorrência nesses pacientes foi de 88% aos 3 anos e 73% aos 6 anos após a cirurgia, ou seja, em pacientes imaturos esqueléticos.¹

As indicações para descompressão do nervo fibular incluíram sintomas neurológicos e dor. A probabilidade de complicações aumenta em casos de osteocondromatose múltipla.

Esse artigo traz a importância do acompanhamento clínico nessa afecção ortopédica, e também da indicação do tratamento cirúrgico

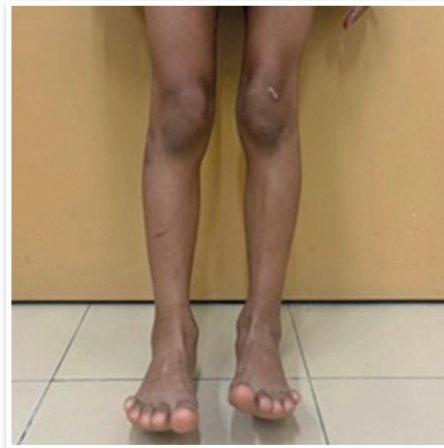

Figura 5. Imagem clínica evidenciando a melhora da dorsiflexão do pé direito após liberação do nervo fibular.

de descompressão do nervo fibular adequado sem demora, para proporcionar boa função.

CONFLITO DE INTERESSES

Os autores declaram não haver conflitos de interesses.

REFERÊNCIAS

1. Huser AJ, Nugraha HK, Hariharan AR, Ziegler SE, Feldman DS. Peroneal Nerve Decompression in Patients with Multiple Hereditary Exostoses: Indications, Complications, and Recurrence. *J Bone Joint Surg Am.* 2024 Jul 17;106(14):1277-1285. doi: 10.2106/JBJS.23.01398. Epub 2024 Apr 25. PMID: 38662808; PMCID: PMC11593978.
2. Hayes TB, Ramstad K, Nielsen EW. Hereditære eksostoser--omtale av en slekt [Hereditary exostoses--presentation of a family case]. *Tidsskr Nor Laegeforen.* 1998 Oct 10;118(24):3769-72. Norwegian. PMID: 9816946.
3. Caino S, Alba R, Bevilacqua S, Roizen M, Obregón MG, Fano V. Osteochondromatosis: clinical variability and factors related to quality of life in children and adults. *Arch Argent Pediatr.* 2022 Jun;120(3):180-186. English, Spanish. doi: 10.5546/aap.2022.eng.180. PMID: 35533120.
4. Nogueira MP, Paley D, Bhave A, Herbert A, Nocente C, Herzenberg JE. Nerve lesions associated with limb-lengthening. *J Bone Joint Surg Am.* 2003 Aug;85(8):1502-10. doi: 10.2106/00004623-200308000-00011. PMID: 12925630.
5. Nogueira, Monica Paschoal; Hernandez, Arnaldo José1; Pereira, César Augusto Martins2; Paley, Dror3; Bhave, Anil4. Surgical decompression of the peroneal nerve in the correction of lower limb deformities: A cadaveric study. *Journal of Limb Lengthening & Reconstruction* 2(2):p 76-81, Jul-Dec 2016. | DOI: 10.4103/2455-3719.190708

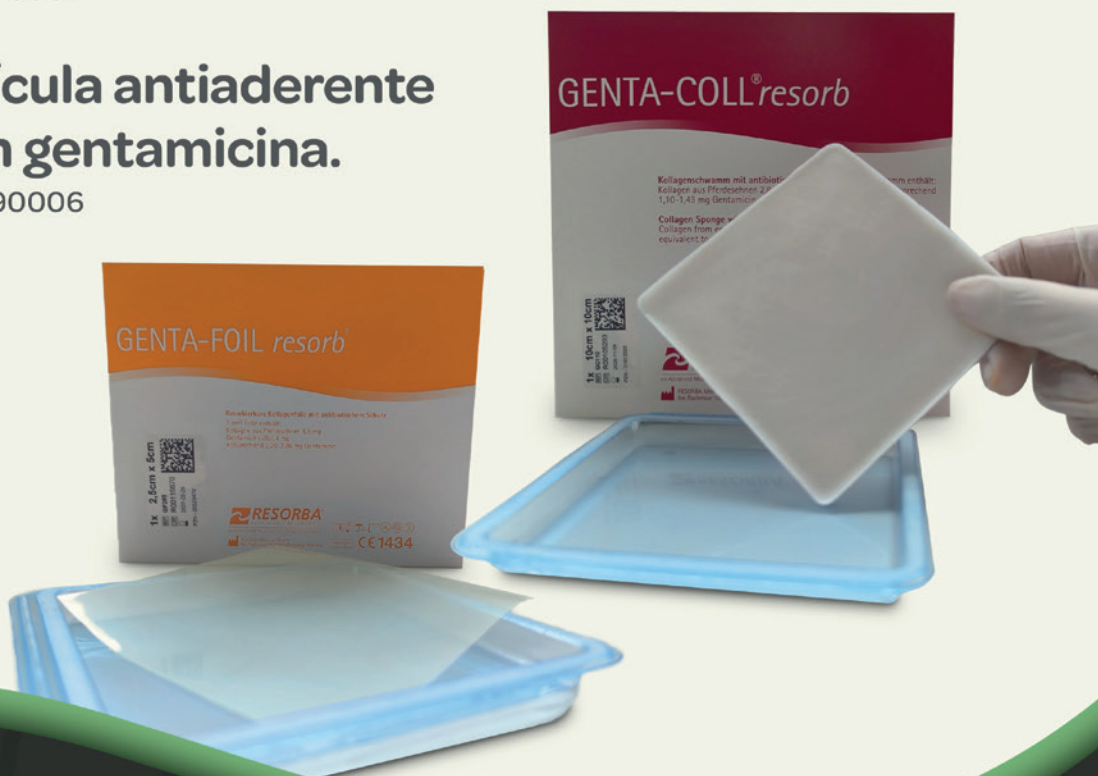Soluções em biomateriais para áreas infectadas

Genta Coll: Esponja hemostática
de colágeno com gentamicina.

Registro Anvisa MS nº 80625390007

Genta Foil: Película antiaderente
de colágeno com gentamicina.

Registro Anvisa MS nº 80625390006



@ossismedical



www.ossis.com.br

