

Volume 23 - Número 3 - 2023  
ISSN - 1519-4663

# Técnicas em Ortopedia

# bonalive

## Substituto ósseo de vidro bioativo S53P4

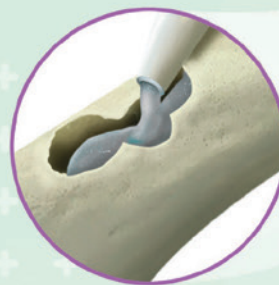O único vidro bioativo\* do mercado com indicação em bula para o tratamento da osteomielite crônica.

\*Apresentação em grânulos

Osteoestimulador, participa ativamente da formação óssea



Bacteriostático de longa duração



Apresentação em grânulos e pastas



**OSSIS**  
MEDICAL



As melhores soluções em **biomateriais** para sua cirurgia

Distribuidora oficial no Brasil

# Instituto de Assistência Médica ao Servidor Público Estadual de São Paulo

O Instituto de Assistência Médica ao Servidor Público Estadual de São Paulo (IAMSPE), fundado em 9 de Julho de 1961, nasceu com a finalidade de prestar assistência médica de elevado padrão a seus usuários, além de dedicar-se ao ensino e à pesquisa em ciências da saúde.

Ambas atividades, assistencial e de ensino, cresceram juntas, constituindo-se a instituição em importante marco referencial de assistência à saúde no Estado de São Paulo, bem como no país. Contando com uma planta física ampla, equipamentos modernos e sofisticados, corpo clínico diferenciado escolhido entre os melhores, pessoal técnico e administrativo qualificado e motivado, o IAMSPE valeu-se da contribuição do ensino e da pesquisa para oferecer aos seus usuários melhores serviços.

A atual administração está empenhada em reformar integralmente a planta física. Velhos equipamentos já foram substituídos, a moderna tecnologia está sendo implantada e a informatização se instala.

O IAMSPE, autarquia vinculada à Secretaria de Planejamento e Gestão, tem hoje uma das maiores redes de atendimento em saúde para funcionários públicos do país. Além do Hospital do Servidor Público Estadual, na capital paulista, possui 17 postos de atendimento próprios no interior, os Centros de Assistência Médico-Ambulatorial (Ceamas), e disponibiliza assistência em mais de 100 hospitais e 140 laboratórios de análises clínicas e de imagem credenciados pela instituição, beneficiando 1,3 milhão de pessoas em todo o Estado. Atualmente, o HSPE possui mil leitos e realiza cerca de 3 mil atendimentos diários entre Ambulatório e Pronto-Socorro. Possui 43 serviços (especialidades) médicos, além de oito serviços não médicos – como nutrição, fonoaudiologia e fisioterapia. Todo mês são realizadas por volta de 1,2 mil cirurgias e mais de 300 mil exames laboratoriais.

O Serviço de Ortopedia e Traumatologia desde a sua fundação, em 1961, já contava com recursos extremamente avançados para a época, como, por exemplo, aparelhos de radioscopia tipo “arco cirúrgico”. Em 1963, inaugurou-se a residência médica, um dos primeiros serviços a serem credenciados pela SBOT (Sociedade Brasileira de Ortopedia e Traumatologia). Seu primeiro diretor, o Dr. Plínio Candido de Souza Dias, de saudosa memória, nos deixou como herança um serviço bem organizado e cientificamente avançado. Possuidor de uma visão ortopédica de modernização e atenção aos avanços da medicina, trouxe para o Brasil ortopedistas de renome internacional daquela época como os Doutores George Kenneth McKee (fez no HSPE uma das primeiras próteses de quadril cimentadas metal/metal feitas no Brasil), Robert W. Jackson e Masaki Watanabe (fundadores da Sociedade Brasileira de Artroscopia), Kent Smillie, John Insall, Eduardo A Salvati, John Insall, Robert Salter, Harold Frost e Dillwen Evans que sedimentaram o desenvolvimento científico e técnico do Corpo Clínico.

O Dr. Francisco A. S. Cafalli (1929-2014), criou, em 1985, o Centro de Estudos Ortopédicos, voltado para a educação médica continuada dos médicos residentes e assistentes do Serviço, que desde a sua fundação formou inúmeros ortopedistas, capazes de exercer a profissão da melhor forma possível. O Dr. Milton Iacovone foi outro grande ortopedista que dedicou muito de seu tempo ao ensino de nossos residentes e deixou grande legado ao ensino e a prática da ortopedia.

O Serviço de Ortopedia e Traumatologia atende mais de 9 mil pacientes por mês, além de fazer cerca de 250 cirurgias por mês. Nos últimos 10 anos, o Serviço recebeu a visita de outros internacionalmente reconhecidos ortopedistas de renome como François Fassier, e Dror Paley, Winston J. Warme e Virginie Lafage.

Estas intervenções são reconhecidas pelo fato de unirem harmonicamente a experiência de profissionais gabaritados com os avanços tecnológicos mais recentes da área, como sistema de navegação, próteses, placas de última geração entre outros.

A fórmula do sucesso do Centro de Estudos tem dois importantes ingredientes: a afinidade entre seus professores, colaboradores e residentes e, principalmente, o amor pela Ortopedia e Traumatologia, em prol da saúde de seus pacientes.

# AFOS



**PROTECTOR DE BARRA**

Somos uma Empresa Distribuidora de Materiais Cirúrgicos Ortopédicos com Especialidade em Pediatria, Reconstrução e Correção de Deformidade.



Facilitamos o gerenciamento do tratamento do pé torto com nossa órtese de tornozelo-pé patenteada (AFO). Criada com materiais suaves e aveludados, garante um ajuste seguro e é compatível com as barras de abdução Ponseti® e Mitchell Ponseti®. Isso simplifica o processo para cuidar do seu paciente com maior conforto.



**SISTEMA AFO  
PADRÃO MITCHELL  
PONSETI®**

[comercial@followmed.com.br](mailto:comercial@followmed.com.br)

Celular: (11) 9 3757-8496

Telefone: (11) 2668-0519

# Instruções aos Autores

Revista publicada trimestralmente pelo Serviço de Ortopedia e Traumatologia e pelo Centro de Estudos Ortopédicos do Hospital do Servidor Público Estadual (HSPE) – São Paulo, Brasil, com o objetivo de registrar a produção científica e descrever os artigos de Relatos de Casos de todas as subespecialidades em Ortopedia e Traumatologia, desde os mais tradicionais até aos mais inovadores, ressaltando principalmente a experiência do especialista. Todos os trabalhos deverão ser originais em português e após aprovação pelo Corpo Editorial serão encaminhados para análise e avaliação de dois revisores, sendo o anonimato garantido em todo o processo de julgamento. Os comentários serão devolvidos aos autores para as modificações no texto ou justificativas de sua conservação. Somente após aprovação final dos editores e revisores, os trabalhos serão encaminhados para publicação.

As normas da publicação seguem integralmente o padrão internacional do *International Committee of Medical Journal Editors* (ICMJE) ou Convenção de Vancouver e seus requisitos de uniformização [<http://www.icmje.org/>].

## REQUISITOS TÉCNICOS

### ESTRUTURA DOS ARTIGOS

Resumo / Summary	Introdução; Relato do Caso; Discussão	Figuras	Tabelas	Referências
Não estruturado, no máximo <b>150</b> palavras / Conter palavras-chave/ keywords (mínimo 3, máximo 5)	Conter no máximo <b>2.000</b> palavras	Máximo <b>12</b>	Máximo <b>3</b>	Máximo <b>20</b> / Seguir modelo proposto

## PREPARAÇÃO DE MANUSCRITO

Todas as partes do manuscrito devem ser incluídas em um único arquivo:

- Digitadas em espaço duplo, fonte Arial/Times New Roman tamanho 12, margem de 2,5 cm de cada lado, com páginas numeradas com números arábicos, iniciando cada seção em uma nova página, na sequência: página de rosto, com indicação do autor responsável. Incluir título, resumo, palavras-chave, *summary* e keywords (mínimo 3, máximo 5) e o texto completo com agradecimentos e referências.

**Permissão para reprodução do material:** somente a Revista Técnicas em Ortopedia poderá autorizar a reprodução dos artigos nela contidos.

**Autorização de publicação:** os conceitos e declarações contidos nos trabalhos são de total responsabilidade dos autores. Todos os autores de artigos submetidos deverão assinar um Termo de Transferência de Direitos Autorais.

**Termo de Consentimento Livre e Esclarecido (TCLE):** todos os relatos de casos devem incluir uma declaração de que cada paciente foi informado e concorda que os dados relativos ao caso poderão ser submetidos à publicação. A confidencialidade do paciente deve ser protegida de acordo com a Lei de Portabilidade e Responsabilidade de Seguro de Saúde dos EUA (HIPAA).

**Conflitos de interesse:** os autores têm a responsabilidade de reconhecer e declarar conflitos de interesse financeiro e outros (comercial, pessoal, político, etc.) envolvidos no desenvolvimento do trabalho apresentado para publicação. Devem, ainda, declarar apoios de outras naturezas.

### Primeira Página – Página de rosto deve conter:

- Título do artigo, que deverá ser conciso e informativo;
- Nome completo de cada autor (permitido até 6 autores), e-mail, ORCID, mais alto grau acadêmico e filiação institucional;
- Nome do departamento e instituição ao qual o trabalho deve ser atribuído;
- Nome do autor responsável e de correspondência com endereço completo, telefone e e-mail.

**Segunda página – Resumo e palavras-chave:** deve conter o resumo não estruturado em português e inglês de não mais que 150 palavras. Deve conter os objetivos de mostrar o caso, descrição da técnica cirúrgica e contrapor com alternativas de tratamento. Abaixo do resumo, especificar no mínimo **3 (três)** e máximo **5 (cinco)** **palavras-chave** que definam o assunto do trabalho e adicionar *keywords* logo abaixo do *Summary*.

**Terceira página – Texto:** deve apresentar as seguintes partes: Introdução, Relato do Caso; Discussão e Referências.

**Figuras (gráficos, fotografias e ilustrações):** todas as figuras, fotografias e ilustrações deverão ser encaminhados como anexos, devem ter qualidade gráfica adequada (300 dpi de resolução)

e apresentar título/legenda, fonte e numeradas pela ordem de aparecimento no texto. Em todos os casos, os arquivos devem ter extensão tif e/ou jpg. As legendas devem vir abaixo de cada figura/ilustração, não devem repetir as informações do texto. Serão permitidas no máximo 12 figuras/ilustrações.

**Abreviaturas e Siglas:** devem ser precedidas do nome completo quando citadas pela primeira vez no texto. Nas legendas das figuras devem ser acompanhadas de seu significado. Não devem ser usadas no título e no resumo.

**Agradecimentos:** opcional. Devem ser apresentados no final do texto. Inclui colaborações de pessoas que merecem reconhecimento, mas que não justificam sua inclusão como autor; agradecimentos por apoio financeiro, auxílio técnico, etc. Indicação de agências de fomento que concederam auxílio para o trabalho.

**Citações no texto:** as citações dos autores no texto deverão ser numéricas e sequenciais, por ordem de aparecimento no texto, utilizando algarismos arábicos sobrescritos.

**Referências:** devem ser atualizadas contendo, preferencialmente, os trabalhos publicados nos últimos cinco anos mais relevantes sobre o tema e conter apenas **trabalhos referidos no texto**. As referências deverão ser numeradas de forma consecutiva e na ordem em que são citadas no texto, utilizando-se algarismos arábicos sobrescritos. A apresentação deverá seguir o estilo Vancouver e os títulos de periódicos deverão ser abreviados de acordo com o *Index Medicus*. No máximo 20 referências por artigo. Para todas as referências devem ser mencionados até os 6 (seis) primeiros autores seguidos da expressão *et al*.

#### **ARTIGOS DE PERIÓDICOS:**

Autor(es). Título do artigo. Título do Periódico. Ano; volume (número ou suplemento): página inicial – final.

Ex. Takano MI, Moraes RCP, Almeida LGMP, Queiroz RD. Análise do emprego do parafuso antirrotacional nos dispositivos cefalomedulares nas fraturas do fêmur proximal. *Rev Bras Ortop*. 2014;49(1):17-24.

#### **LIVROS:**

Autor(es) ou editor(es). Título do livro. Edição. Local de publicação: Editora; ano.

Ex. Baxter D. *The foot and ankle in sport*. St Louis: Mosby; 1995.

#### **CAPÍTULOS DE LIVROS:**

Autor(es) do capítulo. Título do capítulo. IN: Autor(es) ou Editor(es) Título do livro. Edição. Local de publicação: Editora; ano. Página inicial – final.

Ex. Chapman MW, Olson SA. Open fractures. In: Rockwood CA, Green DP. *Fractures in adults*. 4th ed. Philadelphia: Lippincott-Raven; 1996. p.305-52.

#### **RESUMOS:**

Autor(es). Título, seguido de [abstract]. Título do Periódico. Ano; volume (número ou suplemento): página inicial – final.

Ex. Enzensberger W, Fisher PA. Metronome in Parkinson's disease [abstract]. *Lancet*. 1996;34:1337.

#### **TESES:**

Autor(es). Título, seguido de [tese]. Local de publicação: Instituição; Ano.

Ex. Queiroz RD. Análise do desgaste do polietileno do componente acetabular da prótese total do quadril, utilizando o método de elementos finitos de simulação computadorizada [tese]. São Paulo: Universidade Federal de São Paulo; 1999.

#### **PUBLICAÇÕES ELETRÔNICAS:**

Autor(es). Título do artigo. Título do Periódico. Ano; volume (número ou suplemento): página inicial – final. Disponível em: <[Ex. Abood S. Quality improvement initiative in nursing homes: the ANA acts in an advisory role. \*Am J Nurs\* \[Internet\]. 2002 Jun \[cited 2002 Aug 12\];102\(6\):\[about 1 p.\]. Available from: <http://www.nursingworld.org/AJN/2002/june/Wawatch.htmArticle>](http://www.></a>.</p></div><div data-bbox=)

**Submissão de artigos:** os artigos para submissão devem ser encaminhados através do sistema de submissão: <https://tecnicasesmortopedia.com.br/>, bem como a forma definitiva do trabalho após as correções sugeridas pelos revisores. **Formatos de submissão:** Texto em Word. Figuras e ilustrações devem ser enviadas como JPEG (preferível), PDF, TIFF/Gif.

## Corpo Clínico do Departamento de Ortopedia e Traumatologia do HSPE



*Fernando Gomes Tavares*  
Diretor do Departamento de Ortopedia e Traumatologia do HSPE



*Alessandro Monterroso Felix*



*Alfredo Vicente Olivito Prado*



*Antonio Carlos Tenor Junior*



*Ayres Fernando Rodrigues*



*Carlos Eduardo Algaves Soares de Oliveira*



*Cláudio Roberto Martins Xavier*



*Eduardo Angoti Magri*



*Fabiano Rebouças Ribeiro*



*Francisco Prado Eugênio dos Santos*



*Guilherme Bottino Martins*



*Juliano Valente Lestingi*



*Julio Cezar Ferreira Neto*



*Lourenço Galizia Heitzmann*



*Luiz Sérgio Martins Pimenta*



*Marcelo Irito Takano*



*Marcello Martins de Souza*



*Marcos Hajime Tanaka*



*Mauricio Lebre Colombo*



*Miguel Pereira da Costa*



*Monica Paschoal Nogueira*



*Nataly Cristina Reis Uzelin*



*Raphael de Rezende Pratali*



*Richard Armelin Borger*



*Roberto Dantas Queiroz*



*Roberto Della Torre dos Santos*



*Rogério Teixeira de Carvalho*



*Rômulo Brasil Filho*



*Rubens Salem Franco*



*Wellington Farias Molina*



*Wilson Delamanha Filho*



*Wolf Akl Filho*



## Técnicas em **Ortopedia**



Serviço de Ortopedia e Traumatologia • São Paulo • Brasil

ISSN 1519-4663

Órgão Oficial do  
Serviço de Ortopedia e Traumatologia  
do Hospital do Servidor Público  
do Estado de São Paulo - IAMSPE  
e Centro de Estudos Ortopédicos  
Plínio Souza Dias

### EDITORES:

Monica Paschoal Nogueira  
Fernando Gomes Tavares  
Richard Armelin Borger  
Roberto Dantas Queiroz  
Rogério Teixeira de Carvalho

### ASSESSORIA TÉCNICA

Jaqueline de Jesus Oliveira

### CORPO EDITORIAL

Antônio Carlos Tenor Jr  
Carlos Eduardo A. S. Oliveira  
Eduardo Angoti Magri  
Fabiano Rebouças Ribeiro  
Lourenço Galizia Heitzmann  
Luiz Sergio Martins Pimenta  
Marcelo Itiro Takano  
Marcos Hajime Tanaka  
Raphael Pratali  
Wellington Farias Molina  
Wolf Akl Filho

### Editorial:

- 1 **22 anos de comunicação com o ortopedista**  
**22 years of communication with the orthopaedic surgeon**  
Fernando Gomes Tavares

- 2 **Cisto ósseo simples de tíbia proximal**  
**Simple bone cyst of proximal tibia**

Alex Guedes, Juan Felipe Manchola, Enilton Santana Ribeiro de Mattos,  
Aparecida Aguiar Lima Guedes

- 8 **Tumor de células gigantes de bainha tendínea  
adjacente à cabeça do segundo metacarpo**  
**Giant cell tumor of the tendon sheath adjacent to the  
head of the second metacarpal bone**

Claudio Roberto Martins Xavier, Julio Cezar Ferreira Neto,  
Roberto Della Torre dos Santos, Caio de Azambuja Mekhitarian,  
Gabriel Luckemeyer Alvim, Caio de Almeida Oliveira

- 12 **Osteossíntese de fratura do capítulo com  
parafuso sem cabeça**  
**Osteosynthesis of capitellum fracture with  
a headless screw**

Rafael Segundo Ferreira das Neves, André Leonardo Nogueira Farias,  
Larissa Vasconcelos de Castro, Leonardo Yabu Tanaka,  
Antonio Carlos Tenor Junior, Rômulo Brasil Filho

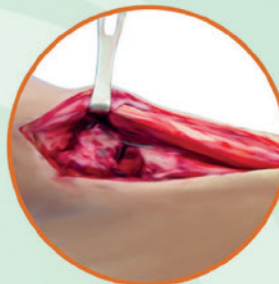
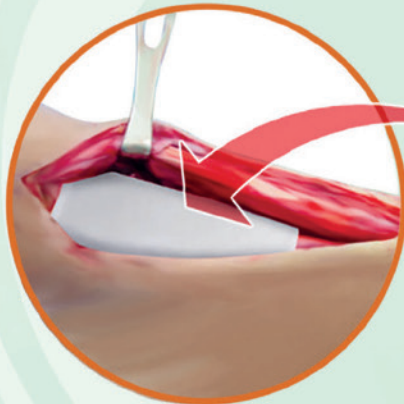- 17 **Tratamento cirurgico de fratura “quebra-nozes”  
do cuboide**

**Surgical treatment of “nutcracker fracture” of the cuboid**

Wellington Farias Molina, Rafael da Silva Rezende,  
Elizabeth de Alvarenga Borges da Fonseca, Kaio Pinheiro Marinho,  
Rafael Segundo Ferreira das Neves, Guilherme Botino Martins,  
Lourenço Galizia Heitzmann, Luiz Sérgio Martins Pimenta

### **GENTA COLL**

**Esponja hemostática  
de colágeno com  
proteção antibiótica  
de gentamicina**

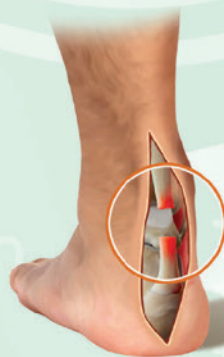

Utilizado em cirurgias  
limpas e contaminadas

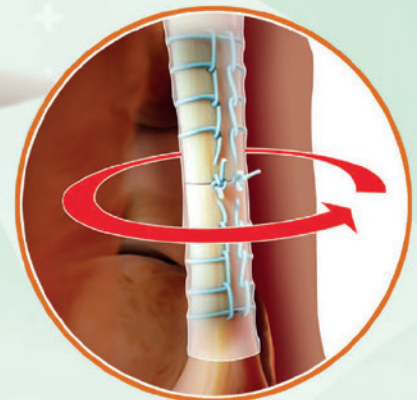
Uso único e absorvível

### **GENTA FOIL**

**Película antiaderente  
de colágeno com  
proteção antibiótica  
de gentamicina**



Utilizado para prevenção de  
aderência e revestimento de implantes



# *22 anos de comunicação com o ortopedista*

## *22 years of communication with the orthopaedic surgeon*

Fernando Gomes Tavares<sup>1</sup> 

**E**ste ano, estamos comemorando vinte e dois anos da Revista Técnicas em Ortopedia, o que muito nos orgulha de podermos compartilhar conhecimentos com a comunidade ortopédica. O Serviço de Ortopedia e Traumatologia do Hospital do Servidor Público Estadual de São Paulo (HSPE-IAMSPE) tem como missão prestar um atendimento de excelência aos seus usuários, e o desafio é manter o alto nível técnico do seu corpo clínico e auxiliares, com a incorporação de novos avanços científicos.

Incluímos-nos entre os mais tradicionais centros de atendimento e formação de especialista do país. O HSPE-IAMSPE, além de assistencial, tem uma vocação para a área de ensino.

Ao longo desses anos, mantivemos a qualidade das publicações e o compromisso em partilhar conhecimentos com aqueles que tiveram interesse em divulgar seus conhecimentos.

Nesse sentido, parabenizo os editores, o corpo clínico e os colaboradores pelo excelente trabalho realizado e vamos em frente com novos desafios.

Boa leitura!

---

1. Diretor do Serviço de Ortopedia e Traumatologia do Hospital do Servidor Público Estadual de São Paulo, (IAMSPE), São Paulo, SP, Brasil

# *Cisto ósseo simples de tibia proximal*

## *Simple bone cyst of proximal tibia*

Alex Guedes<sup>1,3</sup>, Juan Felipe Manchola<sup>1</sup>, Enilton Santana Ribeiro de Mattos<sup>1,2</sup>, Aparecida Aguiar Lima Guedes<sup>4</sup>

### RESUMO

Cisto ósseo simples (COS) é uma lesão óssea comum, autolimitada, intramedular, geralmente unilocular, cística, tumoral, preenchida por líquido seroso ou serossanguinolento. O COS geralmente acomete a segunda década de vida (pico de idade em torno de dez anos) e é duas a três vezes mais frequente no sexo masculino, originando-se principalmente em ossos tubulares longos (úmero proximal, fêmur proximal, seguido de tibia proximal e outros ossos, em ordem de frequência). Descrevemos o caso de uma adolescente de 16 anos que se apresentou a nossa Instituição com história de dois anos de dor no joelho direito relacionada às atividades de vida diária, sem história de trauma ou infecção associada. A dor foi seguida de claudicação e surgimento de aumento de volume no segmento proximal da perna afetada. Diante dos achados clínicos, laboratoriais e de imagem, suspeitamos tratar-se de COS proximal da tibia. Por se tratar de uma lesão grande, localizado em um osso de carga, porém não tão agressiva, optou-se pela abordagem cirúrgica mediante curetagem aberta e fixação profilática com placa T proximal da tibia de 4,5 mm e parafusos. Nossa paciente tem atualmente 19 anos, pós-operatório de três anos, tendo retornado plenamente às suas atividades de vida diária prévias, com amplitudes articulares simétricas dos joelhos, realizando carga total com o membro inferior direito, sem claudicar ou apresentar sinais clínicos ou radiográficos de recidiva ou soltura da fixação.

**Palavras-chave:** adolescente; cistos ósseos; neoplasias ósseas; procedimentos cirúrgicos operatórios; tibia.

### SUMMARY

Simple bone cyst (SBC) is a common self-limited, intramedullary, usually unilocular, cystic, tumor-like bone lesion filled with serous or serosanguineous fluid. SBC usually affects the second decade of life (age peak around ten years) and is two or three times more frequent in males, mostly arising in long tubular bones (proximal humerus, proximal femur, followed by proximal tibia and other bones, in order of frequency). We describe the case of a 16-year-old girl who presented to our institution with a two-year history of right knee pain related to daily living activities without history of associated trauma or infection. The pain was followed by claudication and emergence of volume increase in the proximal aspect of the affected leg. In view of clinical, laboratorial, and imaging findings, we suspected that it was a proximal tibia SBC. Since it was a major lesion, located in a weight-bearing bone, but not so aggressive, we performed a surgical approach by open access, curettage and prophylactic fixation with a 4.5 mm proximal tibia T-plate and screws. Our patient is currently 19 years old, with three years of follow up, having fully returned to her previous daily living activities, with symmetrical articular amplitudes of the knees, performing full load with the right lower limb, without limping or presenting clinical or radiographic signs of recurrence or fixation loosening.

**Keywords:** adolescent; bone cysts; bone neoplasms; surgical procedures, operative; tibia.

1. Programa de Residência Médica em Ortopedia e Traumatologia, Faculdade de Medicina da Bahia, Universidade Federal da Bahia, Salvador, Bahia, Brasil

2. Unidade do Sistema Neuro-Músculo-Esquelético, Complexo Hospitalar Universitário Professor Edgard Santos, Empresa Brasileira de Serviços Hospitalares, Universidade Federal da Bahia, Salvador, Bahia, Brasil

3. Departamento de Cirurgia Experimental e Especialidades Cirúrgicas, Faculdade de Medicina da Bahia, Universidade Federal da Bahia, Salvador, Bahia, Brasil

4. Universidade Salvador, Bacharelado em Medicina, Salvador, Bahia, Brasil

**Autor responsável:** Alex Guedes / **E-mail:** [alexguedes2003@yahoo.com.br](mailto:alexguedes2003@yahoo.com.br)

## INTRODUÇÃO

O cisto ósseo simples (COS), também conhecido como cisto ósseo solitário<sup>1-6</sup> ou cisto ósseo unicameral<sup>1-11</sup>, constitui uma lesão óssea comum<sup>1,3,7,9</sup> autolimitada<sup>6</sup>, intramedular, geralmente unilocular, cística, semelhante a tumor<sup>1,12</sup> revestida por uma fina membrana de tecido conjuntivo fibrovascular<sup>1,4,5,8,10,12</sup>, que pode conter hemossiderina, células gigantes e osso novo reativo<sup>1,7,8,12</sup>, preenchida por líquido seroso ou serossanguinolento<sup>1,5,7,8,10,12-14</sup>.

O COS foi inicialmente relatado por Virchow (1876) *apud* Zhao et al.<sup>4</sup>, e reconhecido como entidade distinta por Bloodgood (1910)<sup>15</sup>. Sua patogênese é desconhecida<sup>1-3,5,6,8,10,13,14</sup>; supõe-se que a cavidade cística se desenvolva devido a um defeito de crescimento fisário<sup>1-3,5,10,13,14</sup>. O enchimento de líquido, por sua vez, é atribuído à obstrução do fluxo venoso, levando ao afinamento e à expansão cortical<sup>1-3,5,8,10,11,13,14</sup>.

O COS é a lesão óssea benigna mais comum na infância<sup>3,11</sup>, constituindo 3% de todas as neoplasias ósseas primárias<sup>1,2,5,9,11</sup>, e representando a causa mais frequente de fratura patológica nessa faixa etária<sup>7,9</sup>. Ocorre mais comumente na segunda década de vida<sup>1,7,13,14</sup> (aproximadamente 85%)<sup>5,7</sup>, com pico de incidência em torno de dez anos<sup>5,6,10</sup> e é 2-3 vezes mais frequente no sexo masculino<sup>1,5,7,8,12-14</sup>.

O COS é mais frequente em ossos longos<sup>1,5,13</sup>. A maioria dos cistos ósseos simples surge no úmero proximal e fêmur proximal, seguidos pela tíbia proximal e outros ossos tubulares longos<sup>1,8,12</sup>. Ossos pélvicos e calcâneo<sup>1,8,12</sup> são menos frequentemente envolvidos – pacientes com lesões nesses locais geralmente são um pouco mais velhos<sup>12</sup>. Casos raros têm sido descritos em outras localizações, incluindo coluna<sup>4,6,12</sup>, ossos curtos da mão e do pé<sup>1,8,12</sup>, costelas,<sup>1</sup> patela<sup>1</sup> e ossos craniofaciais<sup>8</sup>.

Cerca de 80% dos pacientes não apresentarão sintomas, a menos que ocorra uma fratura patológica<sup>1,5</sup>. Em aproximadamente 70-75% dos casos<sup>7,8</sup>, o quadro clínico no momento do diagnóstico é uma fratura patológica<sup>2,6-8,9,11-14</sup> após trauma trivial<sup>8</sup>, geralmente associada a dor, edema, eritema e, eventualmente, deformidade<sup>1</sup>. Outros cenários são dor no local afetado<sup>1,2,5,8,12</sup> ou achados incidentais de imagem<sup>1,5-7,9,13,14</sup>.

Jaffe e Lichtenstein (1942) *apud* Noordin et al.<sup>5</sup> descreveram as características radiológicas, patológicas e histológicas do COS<sup>3,5,8</sup>, e definiram fases ativas e latentes de evolução dependendo da proximidade do cisto com a placa de crescimento<sup>3</sup>. Um COS localizado a menos de 0,5-1,0 cm da fise é considerado ativo<sup>6-8,13</sup> e tem maior potencial de crescimento e subsequente fratura. Em geral, os pacientes com lesões ativas são mais jovens e apresentam maior taxa de falha com o tratamento. Além disso, o COS ativo apresenta risco de expansão e dano à fise, determinando limitação de crescimento, deformidades ou discrepância de comprimento dos membros.<sup>2</sup> Com

o crescimento, o cisto começa a se afastar da fise, determinando sua classificação como latente<sup>1,5-8</sup> – pode permanecer como defeito ósseo estático ou desaparecer gradualmente com o tempo<sup>1,7</sup>. Dois terços dos COS diagnosticados em crianças maiores de 10 anos são latentes<sup>8</sup>.

O aspecto radiográfico do COS é típico, tornando desnecessária a realização de exames de imagem adicionais ou procedimentos invasivos para definir o diagnóstico. Constitui lesão metafisária<sup>1,2,4-9,13,14</sup>, central<sup>1,5-8,10,12-14</sup>, radiolúcida<sup>1,7,9,12-14</sup>, bem definida<sup>5,7,9,13,14</sup>, com borda esclerótica<sup>1,5</sup>, associada a adelgaçamento cortical<sup>1,5,7,8,12,14</sup>. Costuma apresentar traves corticais proeminentes na parede interna, secundárias a fraturas repetidas ou resultantes do tratamento instituído ou da cicatrização espontânea, podendo conferir aspecto multiloculado<sup>5,7,12</sup>. A reação periosteal raramente está presente, a menos que haja uma fratura patológica<sup>12</sup>. Raramente, calcificação ou ossificação ocorre dentro do cisto<sup>1</sup>. O sinal da “folha caída” (fragmento ósseo deslocado instalado na porção dependente do cisto) é um achado patognômico<sup>1,5,7,8,12</sup>, mas presente em menos de 10% dos casos<sup>1</sup>. Da mesma forma, há o “sinal de bolha crescente”, também patognômico<sup>5,12</sup>. O índice de cisto ósseo de Kaelin e MacEwen (área do cisto dividida pelo diâmetro diafisário quadrado) pode ser calculado a partir de medidas radiográficas para estimar o risco de fratura<sup>3,9,13,14</sup>.

A ressonância magnética (RM) pode eventualmente ser usada para elaborar características do COS como fraturas, expansão local, afinamento da cortical, erosão e desfiguração significativa<sup>5</sup>. Essa metodologia pode demonstrar a presença de líquido e confirmar a natureza cística da lesão, detectando também níveis de líquido, alterações de tecidos moles e septações não observáveis em radiografias simples<sup>5</sup>. O COS geralmente mostra baixo sinal homogêneo em T1, e alto sinal em T2 e fluido-sensível<sup>5,12</sup>. Nas imagens ponderadas em T1 algumas vezes observam-se altos sinais dispersos heterogêneos, relacionados a hemoderivados associados a fraturas<sup>5</sup> e a áreas de melhora das margens da lesão.

Os principais objetivos do tratamento do COS são a cicatrização do cisto<sup>2,5,9</sup>, evitar fratura patológica<sup>5,9,13,14</sup>, e prevenir a recorrência e refratura do cisto<sup>5</sup>. Vários métodos foram introduzidos<sup>2,9,10,13,14</sup>, com resultados variáveis<sup>2</sup>: observação<sup>6,7,10</sup>; injeção de corticosteroide<sup>2,5-7,10,11,13,14</sup>; aspirado de medula óssea<sup>6,7,10,11,13,14</sup>; matriz óssea desmineralizada<sup>6,7,11,13,14</sup>, ou cimento ósseo cálcio-fosfato<sup>11,13,14</sup>; curetagem aberta<sup>2,6,10,11,13,14</sup> ou endoscópica<sup>10,11</sup> com<sup>2,6,7,10,13,14</sup> ou sem<sup>10</sup> preenchimento com enxerto ósseo; inserção de pino ou parafuso canulado para descompressão do cisto<sup>2,5-7,10,11,13,14</sup>; fixação interna<sup>7,11,13,14</sup>; ou uma combinação dessas técnicas<sup>5,11,13,14</sup>. Estratégias de tratamento ativo têm demonstrado ser superiores ao tratamento conservador<sup>13,14</sup>.

Embora o segmento proximal da tíbia seja o terceiro sítio frequente do COS, há poucos estudos tratando especificamente de

lesões que acometem essa topografia<sup>2,8</sup>. O objetivo deste estudo é apresentar o relato de caso de uma adolescente de 16 anos de idade apresentando COS sintomático localizado na metáfise proximal da tíbia direita, tratado mediante curetagem e fixação interna profilática com placa em "T" proximal para tíbia de 4,5 mm e parafusos.

## RELATO DO CASO

Uma adolescente de 16 anos, sem histórico de trauma ou infecção prévios, iniciou quadro doloroso no joelho direito em 2018 e, a partir de 2019, passou a apresentar claudicação. A dor era proporcional ao aumento das atividades de vida diária, aliviando com o repouso.

A partir de 2020, as queixas pioraram e a paciente passou a apresentar aumento de volume no segmento proximal da perna acometida. Procurou atendimento médico, sendo solicitados exames de imagem [radiografias simples, tomografia computadorizada (TC) e RM].

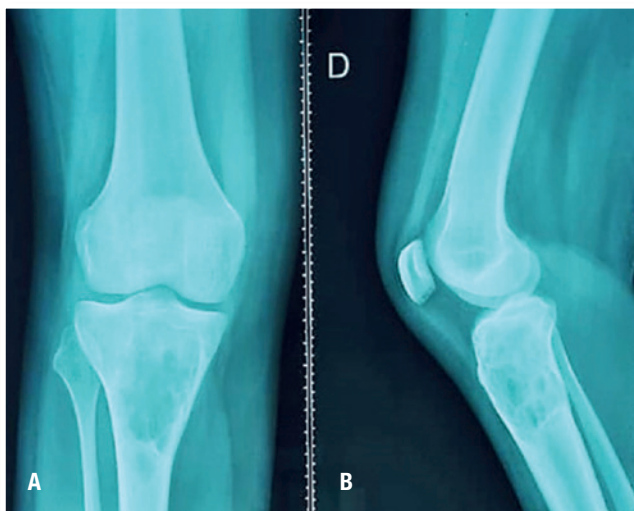
As radiografias simples mostraram lesão radiolúcida bem delimitada por rebordos escleróticos na porção metadiafisária do segmento proximal da tíbia (Figura 1).

A TC exibiu lesão hipodensa, com material pouco denso e amorfo em contornos permeados, lobulados, insuflados, promovendo adelgaçamento da cortical, na diáfise/epífise proximal da tíbia, medindo cerca de 5,5 X 3,8 X 3,1 cm (Figura 2).

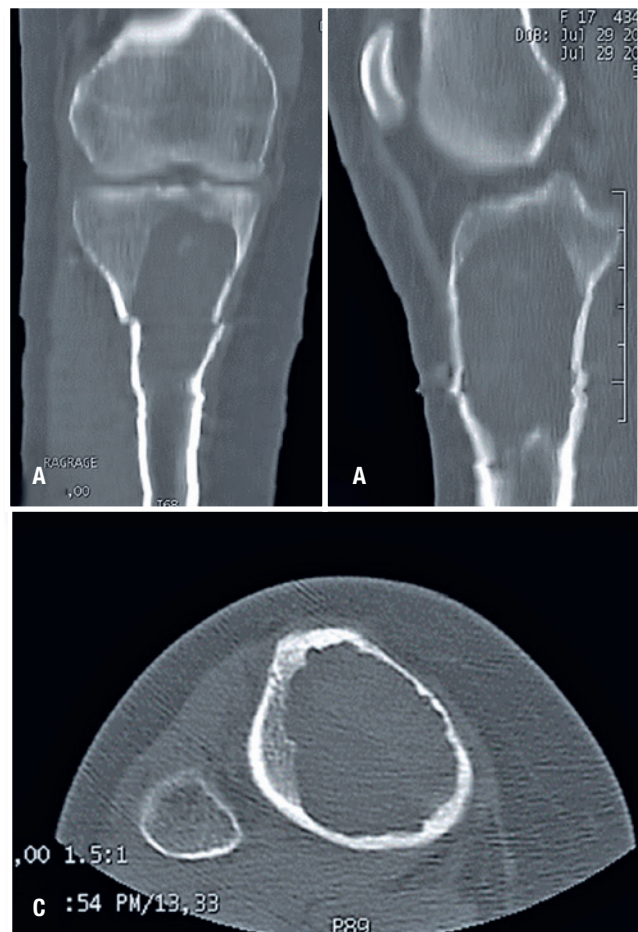
A RM revelou formação expansiva insuflante, de localização central, situada na metáfise proximal da tíbia, medindo aproxima-

damente 6,1 cm (craniocaudal) X 3,2 cm (médio-lateral) X 3,3 cm (anteroposterior). A lesão apresentava sinal intermediário em T1 e alto sinal em T2, sem áreas de restrição de difusão na sequência DWI. Múltiplos níveis líquidos, bem como áreas esparsas de hemorragia no interior da lesão foram observados, sugerindo o diagnóstico de cisto ósseo aneurismático (COA) (Figura 3).

Diante desses achados, a paciente foi encaminhada à nossa Instituição para avaliação e tratamento especializado. Quando foi atendida, mantinha os sintomas que motivaram suas consultas anteriores, sem outros achados como febre ou quaisquer sintomas ou sinais de doença sistêmica. Os exames laboratoriais (incluindo contagem de leucócitos, perfil celular, velocidade de hemossedimentação, cálcio, fósforo e fosfatase alcalina) eram normais. Apesar dos achados da RM, suspeitamos que se tratava de COS situado no segmento proximal da tíbia direita.



**Figura 1.** (A, B) Radiografias simples do joelho direito nas incidências anteroposterior e perfil demonstrando lesão metafisária, central, osteolítica, com afilamento da cortical, localizada no segmento proximal da tíbia.



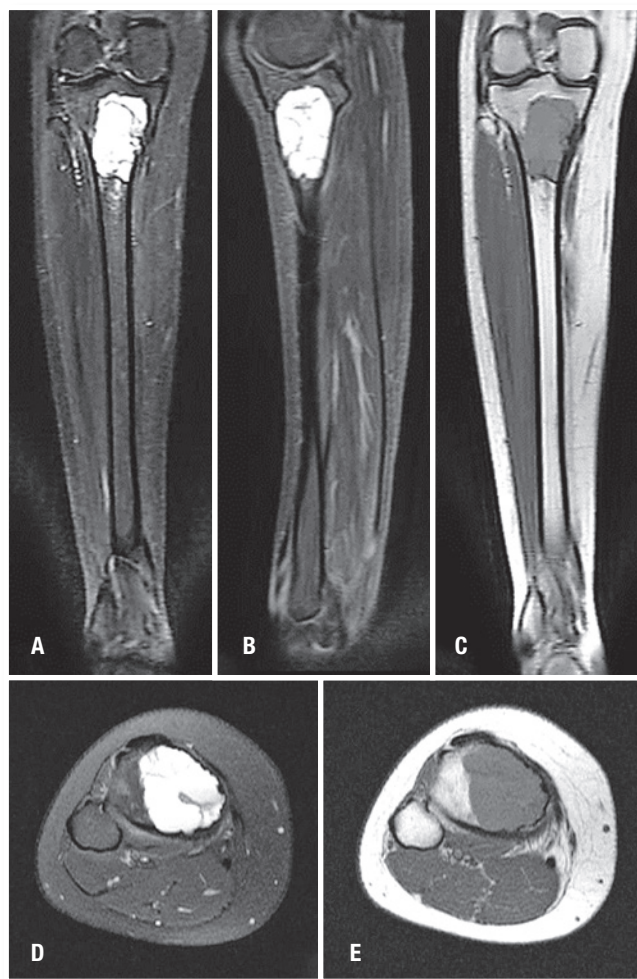
**Figura 2.** (A-C) Tomografia do joelho direito. Lesão insuflativa predominantemente hipodensa com contornos lobulados, que promove afilamento cortical do segmento proximal da tíbia.

Por se tratar de lesão grande, porém pouco agressiva, localizada em osso em suporte de peso, optou-se pela abordagem cirúrgica por curetagem aberta e fixação profilática com placa T proximal da tibia de 4,5 mm e parafusos.

O paciente evoluiu sem complicações intra ou pós-operatórias imediatas, permanecendo internada por 48 horas. Os pontos foram retirados com duas semanas de pós-operatório.

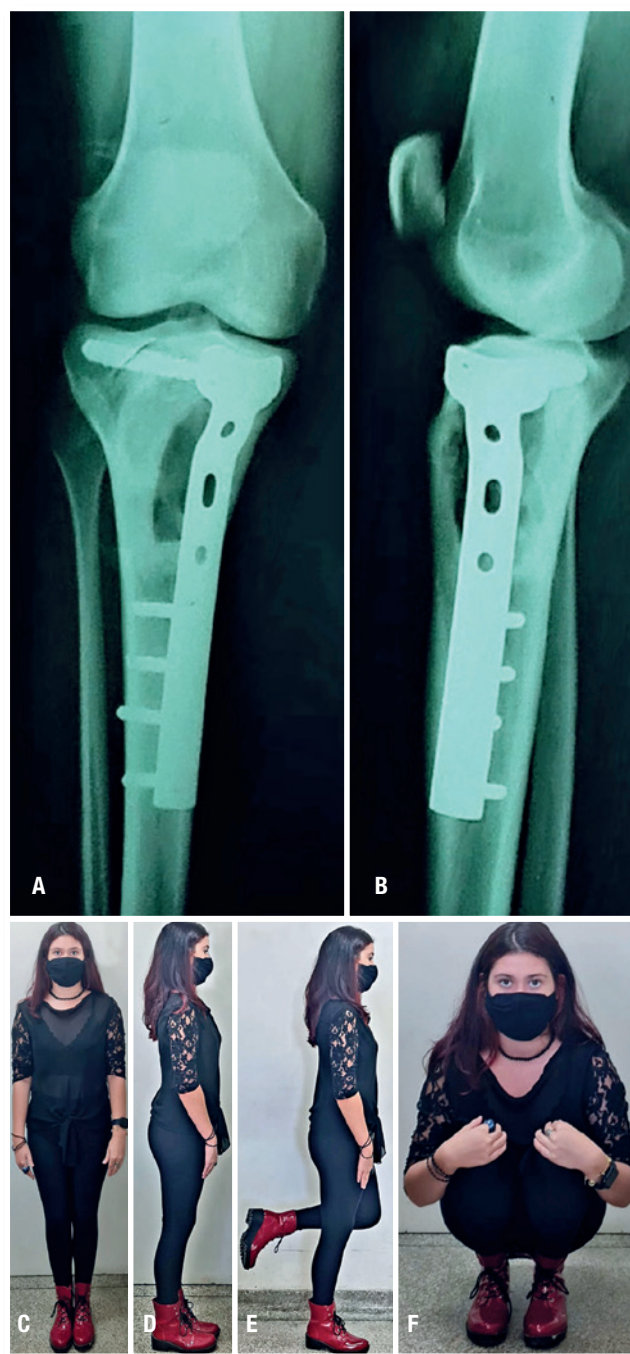
O exame anatomopatológico confirmou o diagnóstico de COS.

A fisioterapia foi iniciada logo após o procedimento para ganho de amplitude articular e força muscular, sendo mantida por seis meses; carga parcial, com duas muletas, foi iniciada após seis semanas, sendo retirada uma muleta aos três meses e da outra muleta aos quatro meses de pós-operatório.



**Figura 3.** (A-E) Ressonância da perna direita revelando formação expansiva insuflativa localizada centralmente no segmento proximal da tibia. A lesão apresentava sinal intermediário nas sequências ponderadas em T1, sinal alto nas sequências ponderadas em T2, sem áreas de restrição de difusão na sequência DWI.

Atualmente, a paciente encontra-se assintomática, tendo retornado de forma completa às atividades de vida diária, com amplitude articular simétrica dos joelhos, realizando carga total com o membro inferior operado, sem claudicação ou sinais clínicos ou radiográficos de recidiva ou soltura da fixação (Figura 4).



**Figura 4.** (A-F) Aspecto pós-operatório clínico e radiográfico atual.

## DISCUSSÃO

O COS é uma lesão óssea comum em crianças e adolescentes<sup>3</sup> que afeta mais frequentemente o úmero proximal (50%), o fêmur (25%) e a tíbia<sup>13,14</sup>. A incidência exata de COS envolvendo a tíbia não está claramente definida<sup>2,8</sup>. Kaelin e MacEwen<sup>3</sup> relataram uma incidência de 3,6% em sua série de 57 casos<sup>2,3</sup>.

O COS é mais frequente no sexo masculino<sup>1,5,7,13,14</sup>, acometendo comumente pacientes na segunda década de vida<sup>1,7,13,14</sup>. Nossa paciente é do sexo feminino, mas, por ter 16 anos, encontra-se na faixa etária de maior frequência.

Os principais diagnósticos diferenciais do COS incluem COA<sup>1,2,5,7,8,13,14</sup>, displasia fibrosa monostótica<sup>1,2,5,8,12</sup>, encondroma<sup>1,5</sup>, condroblastoma benigno<sup>1</sup>, fibroma condromixóide<sup>1</sup>, granuloma eosinofílico atípico<sup>2,5,7,8</sup>, gânglios intraósseos<sup>5,7</sup> e cisto epidérmico<sup>7</sup>. Em nosso caso, a avaliação por RM detectou múltiplos níveis líquidos, bem como áreas de hemorragias esparsas no interior da lesão, sugerindo o diagnóstico de COA. O COS e o COA acometem a mesma faixa etária, localizam-se em locais semelhantes e são lesões císticas cheias de líquido, dificultando o diagnóstico diferencial<sup>7</sup>. Particularmente, atribuímos esses achados ao padrão multiloculado determinado por múltiplas microfraturas ocorridas desde o início dos sintomas; O diagnóstico é reforçado por outros achados de imagem consistentes, como localização predominantemente metafisária e central, e por seu caráter biológico pouco agressivo, reforçado pela delimitação acentuada da lesão em radiografias simples. O COA é excêntrico, agressivo e geralmente recoberto por reação periosteal lisa, achado infrequente na COS<sup>7,12</sup>.

Em aproximadamente 70-75% dos casos, o primeiro e único sintoma da COS é uma fratura patológica após trauma trivial<sup>7,8</sup>. No presente caso, a queixa de dor foi o que levou o paciente a procurar atendimento médico. Acreditamos que, neste caso, a dor esteve relacionada à ocorrência de microfraturas repetidas da parede do cisto ósseo.

Não há consenso ou diretriz sobre quando e como tratar a COS<sup>4,8</sup>. O tratamento é individualizado e baseado em características clínicas e radiológicas<sup>5,8</sup>, geralmente desnecessário em lesões assintomáticas com baixo risco de fratura ou cistos inativos<sup>1,3,9</sup>. As fraturas ocorrem em até 90% dos pacientes e consolidam-se prontamente, embora o COS não cicatrize proporcionalmente (menos de 15% cicatrizam após a fratura)<sup>11</sup>. Idade, localização, tamanho, grau de loculação e erosão cortical, classificação (latente ou ativa) e nível de atividade são fatores a serem considerados<sup>1,4</sup>. Embora todas as opções de tratamento estejam associadas a altas taxas de recorrência, as abordagens ativas têm se mostrado consistentemente superiores ao tratamento conservador<sup>13,14</sup>.

As taxas de recidiva local são relatadas em uma faixa de 10-20%<sup>12</sup>. Os fatores de risco incluem idade < 5 anos, tamanho grande

do cisto e fratura<sup>12</sup>. Quando na fase ativa, o COS tende a manter seu potencial de crescimento<sup>1</sup>, geralmente apresentando maior taxa de falha com o tratamento<sup>3</sup>. A maioria dos COS em crianças maiores de 10 anos são latentes<sup>8</sup>, que, teoricamente, não têm capacidade de crescimento; mesmo essas lesões podem apresentar recidiva após ressecção. Após a maturidade esquelética<sup>1</sup>, entretanto, é incomum que o COS recidive ou piore progressivamente. Menos de 10% dos pacientes experimentam parada de crescimento<sup>1</sup> levando a deformidade angular, discrepância de comprimento dos membros ou ambos<sup>7</sup>, devido a lesões fisárias causadas por agressão disruptiva do fluido ativo do cisto, extensão direta através da fise, fratura patológica ou secundária ao tratamento cirúrgico. Particularmente, o COS proximal da tíbia em crianças menores de 10 anos submetidas à curetagem pode complicar com a valga da tíbia<sup>8</sup>.

No nosso caso, a paciente já estava esqueleticamente madura ao diagnóstico, o que *per se* é indicativo de melhor prognóstico<sup>1</sup>. Nessa condição, a recorrência ou agravamento é raro<sup>1,2</sup>, além de não haver mais risco de parada de crescimento<sup>1</sup> ou desenvolvimento de deformidades<sup>8</sup> determinadas por lesões fisárias cirúrgicas.

Diante dos aspectos relacionados à idade, localização, tamanho (relativamente extenso) e nível de atividade do paciente (alto), optou-se pela abordagem cirúrgica por curetagem aberta e fixação interna profilática com placa T proximal da tíbia de 4,5 mm e parafusos.

A curetagem aberta com ou sem enxerto ósseo ainda é a pedra angular para o tratamento cirúrgico do COS, sendo superior às injeções de esteroides em termos de taxa de cicatrização<sup>10</sup>, e a melhor opção considerando que a tíbia é um osso que suporta peso.

Os conceitos atuais<sup>7,11</sup> sobre o tratamento do COS apontam para a necessidade de fixação interna quando os ossos de sustentação de peso são afetados. No presente caso, a fixação interna profilática proporcionou a segurança necessária para o início precoce da reabilitação, principalmente no que se refere à mobilização da articulação do joelho acometida e início da descarga de peso.

Nossa paciente tem atualmente 19 anos, pós-operatório de três anos, tendo evoluído de forma bastante adequada após o procedimento, retornando plenamente às suas atividades de vida diária anteriores, com amplitudes articulares simétricas dos joelhos, realizando carga total com o membro inferior direito, sem claudicar ou apresentar sinais clínicos ou radiográficos de recidiva ou soltura da fixação.

## CONFLITO DE INTERESSES

Os autores declaram não haver conflito de interesses.

## REFERÊNCIAS

1. Evans J, Shamrock AG, Blake J. Unicameral Bone Cyst. *In*: StatPearls [Internet]. Treasure Island (FL): StatPearls Publishing; 2021.



2. Singh S, Dhammi IK, Arora A, Kumar S. Unusually large solitary unicameral bone cyst: case report. *J Orthop Sci* 2003;8(4): 599-601.
3. Kaelin AJ, MacEwen GD. Unicameral bone cysts: Natural history and the risk of fracture. *Int Orthop* 1989;13(4):275-82.
4. Zhao JG, Wang J, Huang WJ, Zhang P, Ding N, Shang J. Interventions for treating simple bone cysts in the long bones of children. *Cochrane Database Syst Rev*. 2017;2(2):CD010847.
5. Noordin S, Allana S, Umer M, Jamil M, Hilal K, Uddin N. Unicameral bone cysts: Current concepts. *Ann Med Surg (Lond)* 2018;34:43-9.
6. Liu Q, He H, Zeng H, Yuan Y, Wang Z, Tong X, et al. Active unicameral bone cysts: control firstly, cure secondly. *J Orthop Surg Res* 2019;14(1):275.
7. Subramanian S, Kemp AK, Viswanathan VK. Bone Cyst. *In: StatPearls [Internet]*. Treasure Island (FL): StatPearls Publishing; 2023.
8. Tahririan M, Motiffard M. Unicameral bone cyst of the proximal tibia in a five year old girl. *J Res Med Sci* 2012;17(1):104-7.
9. Canavese F, Samba A, Rousset M. Pathological fractures in children: Diagnosis and treatment options. *Orthop Traumatol Surg Res* 2016;102(1 Suppl):S149-S159.
10. Aiba H, Kobayashi M, Waguri-Nagaya Y, Goto H, Mizutani J, Yamada S, et al. Treatment of simple bone cysts using endoscopic curettage: a case series analysis. *J Orthop Surg Res* 2018;13(1):168.
11. Donaldson S, Wright JG. Recent developments in treatment for simple bone cysts. *Curr Opin Pediatr* 2011; 23(1):73-7.
12. Reith JD, Bloem JL, Forsyth RG. Simple bone cyst. *In: WHO Classification of Tumours Editorial Board. Soft tissue and bone tumours, 5th Ed.* Lyon, France: International Agency for Research on Cancer, 2020. pp. 467-9.
13. Dong C, Klimek P, Abächerli C, De Rosa V, Krieg AH. Percutaneous cyst aspiration with injection of two different bioresorbable bone cements in treatment of simple bone cyst. *J Child Orthop* 2020;14(1):76-84.
14. Guedes A, Teixeira LEM. Cisto ósseo simples. *In: Sociedade Brasileira de Ortopedia e Traumatologia, Comissão de Ensino e Treinamento, Organizadores. PROATO Programa de Atualização em Ortopedia e Traumatologia, Ciclo 18.* Porto Alegre: Artmed Panamericana, 2022. pp. 11-44.
15. Bloodgood JC. Benign bone cysts, osteitis fibrosa, giant-cell sarcoma and bone aneurism of the long pipe bones. *Ann Surg.* 1910;52(2):145-85.

# *Tumor de células gigantes de bainha tendínea adjacente à cabeça do segundo metacarpo*

## *Giant cell tumor of the tendon sheath adjacent to the head of the second metacarpal bone*

Claudio Roberto Martins Xavier<sup>1</sup>, Julio Cezar Ferreira Neto<sup>2</sup>, Roberto Della Torre dos Santos<sup>2</sup>,  
Caio de Azambuja Mekhitarian<sup>3</sup>, Gabriel Luckemeyer Alvim<sup>3</sup>, Caio de Almeida Oliveira<sup>3</sup>

### RESUMO

Os tumores de células gigantes da bainha tendínea representam uma categoria distinta de neoplasias benignas que afetam os tecidos moles. Esses tumores, embora sejam considerados benignos, têm o potencial de crescimento localmente agressivo, o que pode resultar em sintomas como dor, deformidade e limitação funcional. Este trabalho visa relatar o caso de um paciente com tumor de células gigantes na face dorsal do segundo metacarpo da mão esquerda, seu tratamento e seguimento. Realizada revisão do prontuário e revisão da literatura. O caso relatado traz a discussão da terapêutica de uma situação complexa que é a abordagem cirúrgica do tumor de células gigantes de partes moles, os desafios e a reabilitação.

**Palavras-chave:** tumores de células gigantes; neoplasias de tecidos moles; mãos.

### SUMMARY

Giant cell tumors of the tendon sheath represent a distinct category of benign neoplasms affecting soft tissues. Although these tumors are considered benign, they have the potential for locally aggressive growth, resulting in symptoms such as pain, deformity, and functional limitation. The aim of this study was to report the case of a patient with a giant cell tumor on the dorsal aspect of the second metacarpal bone of the left hand, detailing its treatment and follow-up. The patient's medical records were reviewed, and relevant literature was consulted. The case report highlights the therapeutic discussion of a complex situation: the surgical approach to soft tissue giant cell tumors, including the challenges and rehabilitation.

**Keywords:** giant cell tumors; soft tissue neoplasms; hand.

### INTRODUÇÃO

Os tumores de células gigantes da bainha tendínea representam uma categoria distinta de neoplasias benignas que afetam os tecidos moles, frequentemente encontrados nas mãos e antebraços. Esses

tumores, embora sejam considerados benignos, tem o potencial de crescimento localmente agressivo, o que pode resultar em sintomas como dor, deformidade e limitação funcional. Ocorrências de tumores de células gigantes da bainha tendínea são mais comuns em adultos jovens e, particularmente, nas extremidades superiores<sup>1</sup>. A apresen-

1. Chefe do Grupo de Mão do Hospital do Servidor Público Estadual (HSPE), São Paulo, SP, Brasil

2. Médico Assistente do Grupo de Mão do Serviço de Ortopedia e Traumatologia do Hospital do Servidor Público Estadual (HSPE), São Paulo, SP, Brasil

3. Residente do Serviço de Ortopedia e Traumatologia do Hospital do Servidor Público Estadual (HSPE), São Paulo, SP, Brasil

**Autor responsável:** Claudio Roberto Martins Xavier / **E-mail:** [claudiormxavier@hotmail.com](mailto:claudiormxavier@hotmail.com)

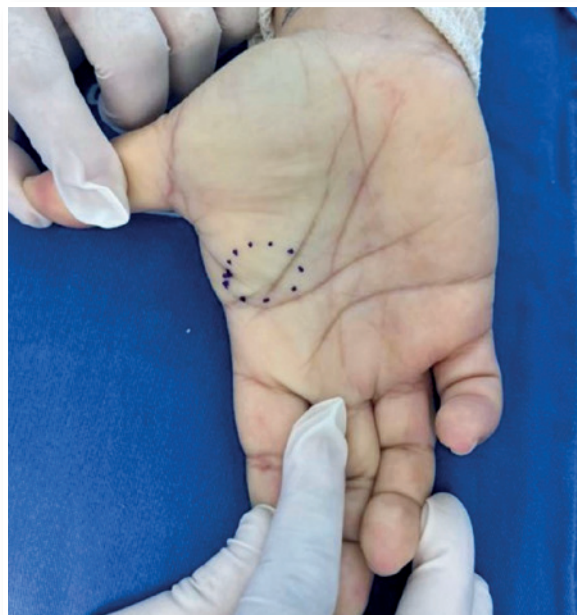tação clínica típica inclui a presença de um nódulo palpável próximo a um tendão, frequentemente associado a dor ou desconforto durante o movimento. O diagnóstico diferencial é essencial para distinguir esses tumores de outras condições, como cistos sinoviais ou lesões de tendões<sup>2</sup>. Exames de imagem, como ultrassonografia e ressonância magnética, desempenham um papel importante na avaliação da extensão da lesão e na identificação de sua relação com estruturas circundantes<sup>3</sup>. O tratamento dos tumores de células gigantes da bainha tendínea na mão pode variar, dependendo do tamanho, localização e sintomatologia associada. A abordagem cirúrgica, que inclui a excisão completa da lesão, muitas vezes é considerada para minimizar o risco de recorrência e preservar a função da mão. O seguimento de longo prazo é crucial para monitorar a recorrência e avaliar os resultados da intervenção. Este relato de caso tem como objetivo fornecer um panorama detalhado do diagnóstico e manejo clínico de um paciente com um tumor de células gigantes da bainha tendínea na mão. Ao discutir a apresentação clínica, as opções de diagnóstico, os métodos terapêuticos empregados e os resultados obtidos, busca-se destacar a importância da identificação precoce, da abordagem multidisciplinar e da escolha adequada de estratégias terapêuticas para alcançar resultados favoráveis nesses cenários clínicos complexos.

## RELATO DO CASO

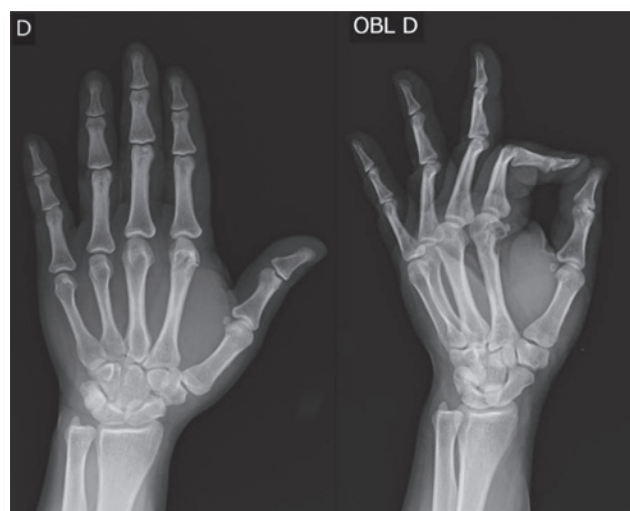
Paciente masculino, 42 anos, com queixa de desconforto moderado ao movimentar o segundo dedo e ao realizar flexão máxima da articulação metacarpofalangeana. Observa-se um ligeiro aumento de volume na região volar, próximo ao segundo dedo da mão direita, palpando-se uma massa nodular de aproximadamente 2 cm de diâmetro ao longo do segundo tendão flexor, localizada na altura da articulação metacarpofalangeana proximal (Figura 1). A superfície da lesão é levemente abaulada, com uma consistência firme, porém elástica à palpação, móvel, fibroelástica, com limites bem definidos, e não parece estar aderida a estruturas adjacentes. Na imagem radiográfica podemos verificar pequena lesão na porção mais distal do segundo metacarpo da mão direita (Figura 2). A imagem da Ressonância Magnética evidencia formação nodulariforme de contornos lobulados nas partes moles do aspecto volar adjacente à cabeça do II metacarpo medindo cerca de 2,1 x 2,1 x 1,8 cm (Figura 3).

Submetido a uma biópsia guiada por ultrassom, com fragmentos de tecido fibromuscular e leve congestão vascular. Feita hipótese de tumor de células gigantes de partes moles (bainha tendínea). Dada a localização do tumor e o potencial de agressividade local, a excisão cirúrgica foi indicada.

Com o paciente posicionado em decúbito dorsal com o braço direito estendido na mesa cirúrgica, foi administrada anestesia local e, em seguida, realizada uma incisão longitudinal sobre a região palmar da mão direita, seguindo a topografia do segundo tendão

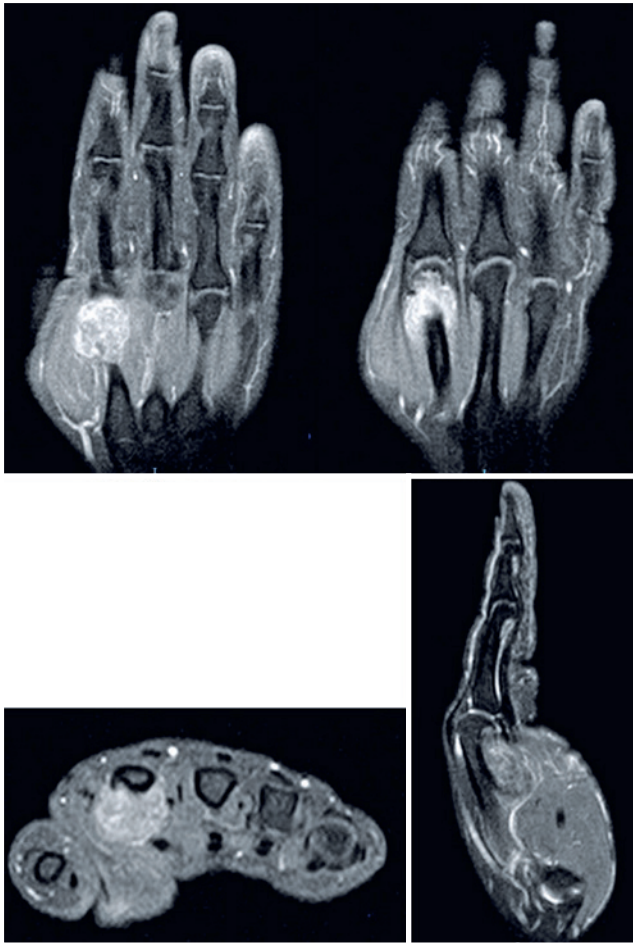

**Figura 1.** Destacado ligeiro aumento de volume na região volar onde encontra-se a massa nodular de aproximadamente 2 cm de diâmetro ao longo do segundo tendão flexor, localizada na altura da articulação metacarpofalangeana proximal.



**Figura 2.** Radiografia da Mão em AP e Oblíqua onde se observa pequena lesão na porção distal do segundo metacarpo da mão direita.

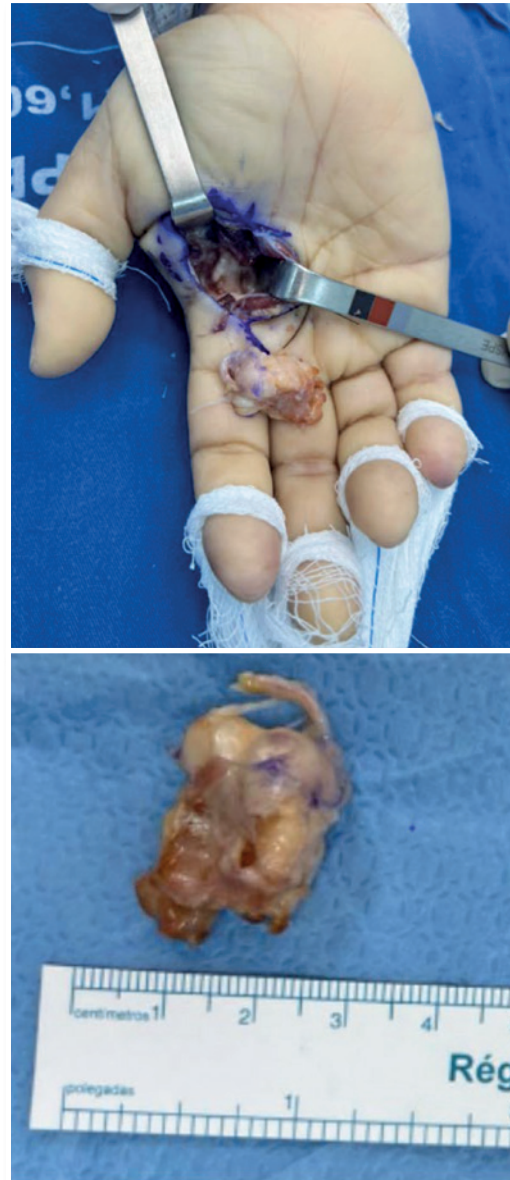flexor. A incisão de aproximadamente quatro centímetros foi estendida proximalmente até o terço médio do segundo metacarpo, os tecidos subcutâneos foram dissecados suavemente até que a bainha



**Figura 3.** Ressonância magnética da mão direita ponderada em T2, evidenciando formação nodulariforme de contornos lobulados nas partes moles do aspecto volar adjacente à cabeça do II metacarpo medindo cerca de 2,1 x 2,1 x 1,8 cm.

tendínea do segundo tendão flexor fosse visualizada. Após a exposição da bainha tendínea, foi observada uma formação nodular na parede da bainha, com aproximadamente 3x3 centímetros próximos à cabeça do segundo metacarpo. A lesão estava bem circunscrita. Com cuidado para evitar danos aos tendões adjacentes, a lesão foi completamente excisada da bainha tendínea (Figura 4). A ressecção foi realizada em blocos, preservando a integridade dos tecidos circundantes. A incisão foi fechada em camadas, utilizando suturas absorvíveis para a camada profunda e suturas simples para a pele.

Após a cirurgia, o paciente relatou uma redução significativa da dor na área operada, porém relata parestesia no segundo quirodáctilo. A ferida operatória apresentou evolução satisfatória, com sinais de cicatrização adequada e ausência de complicações. No entanto, a recuperação completa da extensão total dos dedos da mão direita



**Figura 4.** Imagem da incisão realizada e a lesão completamente excisada da bainha tendínea.

ainda não foi alcançada com 3 meses pós-operatórios. O paciente está atualmente em terapia ocupacional para melhorar a amplitude de movimento da mão. Por meio de exercícios terapêuticos e técnicas de mobilização, a equipe de fisioterapia está focada em aumentar a flexibilidade dos tendões e ligamentos afetados. Apesar da necessidade contínua de tratamento, o paciente está respondendo de maneira positiva ao programa de reabilitação. Embora haja alguma melhora nas sensações de parestesia no segundo quirodáctilo,

o paciente ainda relata uma sensação de formigamento ou dormência em certas situações. É importante destacar que a recuperação completa das sensações pode levar tempo e variar de paciente para paciente. O paciente continua sendo acompanhado regularmente para avaliar a evolução de sua recuperação.

## DISCUSSÃO

Este tumor, apesar de benigno, pode causar sintomas significativos devido ao crescimento local agressivo<sup>4</sup>. O diagnóstico é baseado na apresentação clínica e confirmado por exames de imagem. A abordagem cirúrgica deve visar à ressecção completa, preservando a integridade dos tendões, ligamentos e articulações circundantes. Uma técnica cirúrgica apropriada, como a excisão aberta ou métodos minimamente invasivos, deve ser determinada com base no tamanho do tumor, localização e relação com estruturas vizinhas. Após a excisão cirúrgica, a amostra do tumor deve ser enviada para exame patológico a fim de confirmar o diagnóstico e avaliar as margens. Esse exame é essencial para determinar a adequação da ressecção e o potencial de recorrência<sup>5</sup>. Os cuidados pós-operatórios incluem controle da dor e mobilização precoce para prevenir rigidez e manter a função da mão. Um terapeuta da mão deve estar envolvido no processo de reabilitação para garantir a recuperação ideal da função da mão. A colaboração multidisciplinar, incluindo terapia ocupacional, é vital para otimizar a reabilitação pós-operatória<sup>6,7</sup>.

Apesar do progresso observado no paciente, a recuperação total da amplitude de movimento e a resolução da parestesia continuam a ser desafios. Este caso destaca a importância da individualização do tratamento e do acompanhamento a longo prazo para avaliar a eficácia e a qualidade de vida do paciente após a intervenção cirúrgica.

Embora existam desafios a serem superados, como a recuperação completa da extensão dos dedos e a persistência da pares-

tesia, a equipe médica e de terapia ocupacional está empenhada em fornecer um acompanhamento abrangente para alcançar uma recuperação funcional e satisfatória. A resposta positiva à terapia ocupacional e a melhora gradual nas sensações refletem um processo de recuperação que requer tempo e dedicação contínuos.

## CONFLITO DE INTERESSES

Os autores declaram não haver conflito de interesses.

## REFERÊNCIAS

1. Cho HS, Lee SH, Shin KH, et al. Giant cell tumor of the tendon sheath: experiences of 64 cases in a single institution. *Int J Clin Oncol*. 2014;19(4):710-5.
2. Dahlin DC, Cupps RE, Johnson EW Jr. Giant-cell tumor: a study of 195 cases. *Cancer*. 1970;25(5):1061-70.
3. Alves RD, Menezes LB, Valadão MG, et al. Tumor de células gigantes de bainha tendínea: relato de caso e revisão da literatura. *Rev Bras Ortop*. 2016;51(2):232-236.
4. Fletcher CD, Unni KK, Mertens F. World Health Organization Classification of Tumours. Pathology and Genetics of Tumours of Soft Tissue and Bone. IARC Press; 2002.
5. Greenspan A. Benign bone-forming lesions: osteoma, osteoid osteoma, and osteoblastoma. Clinical, imaging, pathologic, and differential considerations. *Skeletal Radiol*. 1993;22(7):485-500.
6. Weiss SW, Goldblum JR. Enzinger and Weiss's Soft Tissue Tumors. 5th ed. Mosby; 2008.
7. Ferraz Cde P, Oliveira AM, Bertoni F, Schmitt FC. Giant cell tumor of tendon sheath: a study of 64 cases. *J Surg Oncol*. 2008;97(5):364-7.

# *Osteossíntese de fratura do capítulo com parafuso sem cabeça*

## *Osteosynthesis of capitellum fracture with a headless screw*

Rafael Segundo Ferreira das Neves<sup>1</sup>, André Leonardo Nogueira Farias<sup>2</sup>, Larissa Vasconcelos de Castro<sup>2</sup>, Leonardo Yabu Tanaka<sup>2</sup>, Antonio Carlos Tenor Junior<sup>3</sup>, Rômulo Brasil Filho<sup>3</sup>

### RESUMO

As fraturas do capítulo correspondem a menos de 2% das fraturas do cotovelo, e por isso, são consideradas raras. Essas são intra-articulares e ocorrem devido a uma força cisalhante da cabeça do rádio sobre o capítulo, podendo apresentar lesões associadas como fratura ipsilateral da cabeça do rádio e lesões ligamentares do cotovelo. O uso de parafuso sem cabeça como tratamento da fratura do capítulo com fragmento único e com osso osteocondral pela via de Kocher, é uma escolha para a redução anatômica e proporciona o movimento precoce do membro.

**Palavras-chave:** osteossíntese em fratura cirúrgica; fratura do capítulo umeral; úmero.

### SUMMARY

Capitellum fractures account for less than 2% of fractures of the elbow. They are intraarticular fractures and are caused by a shearing movement of the radial head on the capitellum. They can be associated with ipsilateral radial head fractures and ligament injuries. Headless screw are good indications for treatment of the capitellum fractures with one fragment including osteocondral bone through Kocher approach, and allow for early range of motion.

**Keywords:** osteosynthesis in surgical fracture; capitellum fracture humeral; humerus.

### INTRODUÇÃO

As fraturas do capítulo correspondem a menos de 2% das fraturas do cotovelo, e por isso, são consideradas raras<sup>1,2</sup>. O mecanismo

de fraturas se dá por um trauma axial com o cotovelo semi estendido, gerando uma força de cisalhamento<sup>3,4</sup>.

Há diversas classificações para esta fratura, sendo a de Bryan e Morrey<sup>4</sup> modificada por McKee et al.<sup>5</sup> a mais comumente utilizada,

1. Residente do Serviço de Ortopedia e Traumatologia do Hospital do Servidor Público Estadual de São Paulo, SP, Brasil

2. R4 do Serviço de Ortopedia e Traumatologia do Hospital do Servidor Público Estadual de São Paulo, SP, Brasil

3. Médico Assistente do Serviço de Ortopedia e Traumatologia do Hospital do Servidor Público Estadual de São Paulo, SP, Brasil

**Autor responsável:** Rômulo Brasil Filho / **E-mail:** rbrasilfilho@uol.com.br

dividindo em 4 tipos: Tipo I, fragmento maior envolvendo o capitulo, podendo ter pequena extensão para tróclea; Tipo II, constituídas por um estreito fragmento osteocondral destacado do capitulo; Tipo III, composto por fraturas cominutas do capitulo; e Tipo IV, envolvendo o capitulo juntamente com uma porção maior da tróclea<sup>6,7</sup>.

Para os fragmentos maiores e por ser tratar de uma fratura articular, preconiza-se que haja redução anatômica e compressão dos fragmentos para melhor evolução da patologia<sup>3,4</sup>.

## RELATO DO CASO

Paciente de 69 anos, sexo feminino com história de queda da própria altura sobre o membro superior esquerdo com mão espalmada, evoluindo com dor, edema do cotovelo esquerdo e dificuldade para mobilização. Comparece ao Pronto-Socorro, onde foi diagnosticado fratura do capitulo umeral esquerdo pela radiografia antero-posterior e em perfil (Figura 1).

No Pronto-Socorro, foi optado por realização de tomografia computadorizada para avaliação do tamanho e cominuição do fragmento. Classificamos a fratura em Bryan e Morrey<sup>4</sup> modificada por McKee et al.<sup>5</sup> como Tipo IV e encaminhamento para o Grupo de Ombro e Cotovelo para programação cirúrgica (Figura 2).

Sete dias após o trauma, foi realizada osteossíntese do capitulo umeral esquerdo com parafuso canulado 2.4 mm sem cabeça.

## DESCRIÇÃO DA TÉCNICA

A via cirúrgica escolhida nesse caso foi a via de Kocher, que consiste numa incisão em J na face lateral do cotovelo, tendo como referências anatômicas a crista supracondiliana do úmero em direção a cabeça do rádio curvando mediamente sobre a borda posterior da ulna. O plano de clivagem utilizado nesse caso foi o músculo extensor ulnar do carpo e o ancôneo (Figura 3).

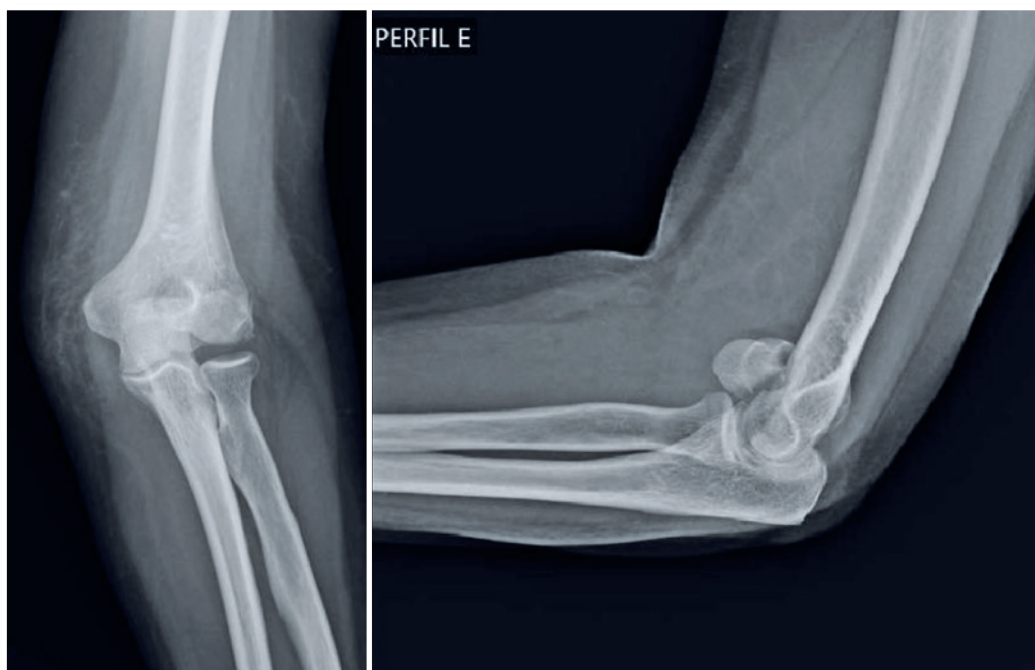
Após identificação e isolamento do fragmento, realiza-se a redução direta com auxílio de pinça de redução e passagem de fio guia do parafuso sem cabeça 2,4 mm, sendo dois desses de lateral para medial, cruzando entre si e um terceiro de anterior para posterior (Figura 4).

Passado os parafusos canulados 2.4 mm sem cabeça evidenciando assim, uma redução anatômica e compressão inter fragmentar (Figura 5).

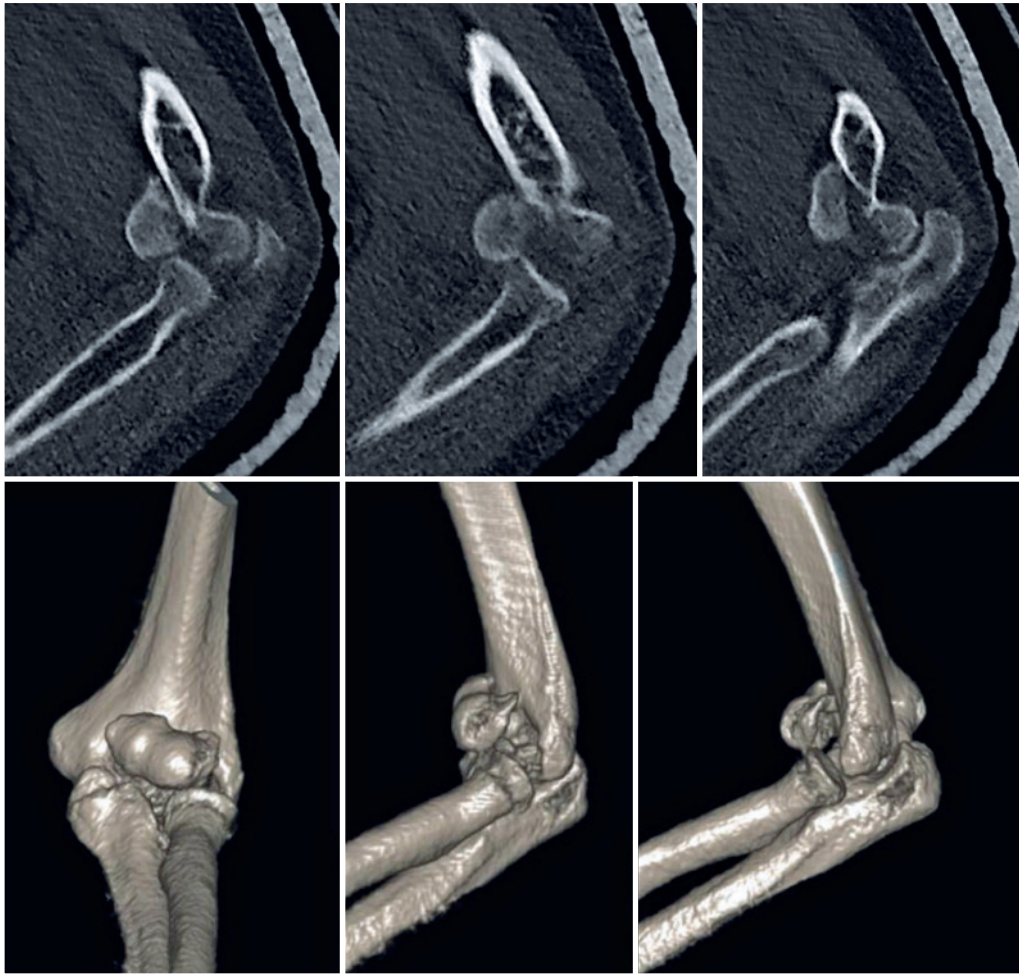
## DISCUSSÃO

A cirurgia para fraturas do capitulo é necessária para que se restabeleça a congruência articular mecânica, alinhamento e estabilidade dos ligamentos, para haver mobilização precoce a fim de evitar, principalmente, a rigidez do cotovelo<sup>8</sup>.

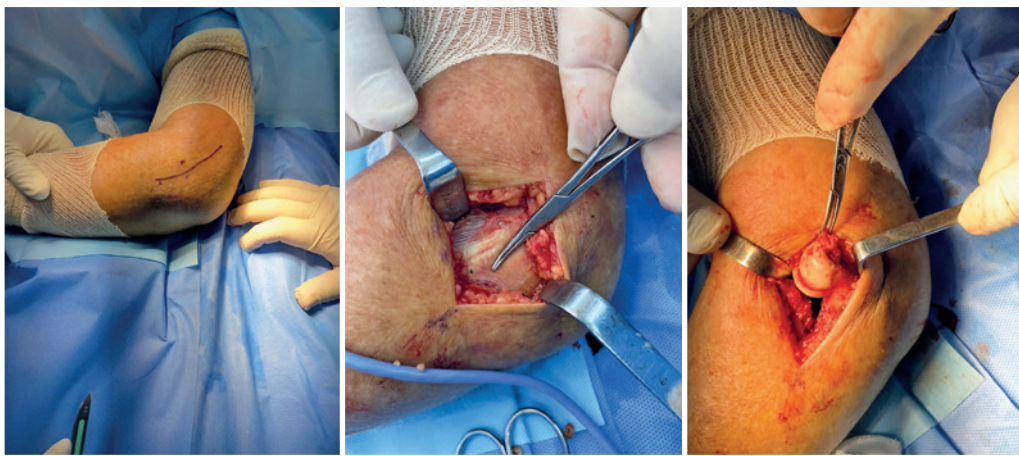
Os estudos de imagens são essenciais no contexto ortopédico, principalmente no que se diz respeito ao planejamento cirúrgico. Em



**Figura 1.** Radiografia em AP e Perfil do cotovelo esquerdo demonstrando o fragmento do capitulo desviado.

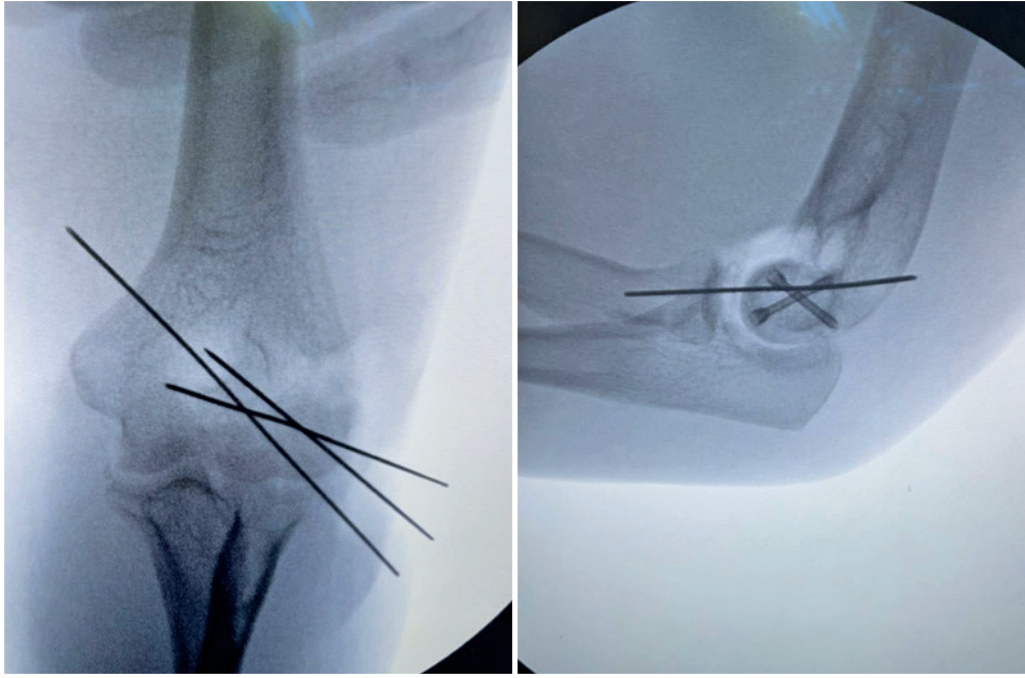


**Figura 2.** Tomografia do cotovelo esquerdo na incidência sargital e reconstrução 3D mostrando grande desvio de fragmento do capitulo.

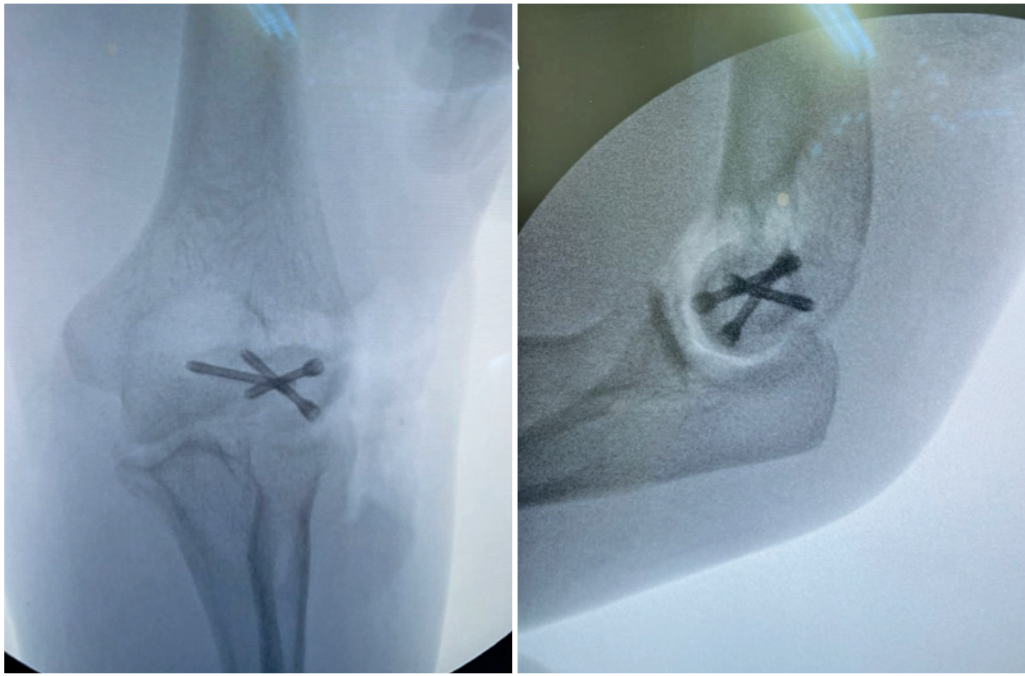


**Figura 3.** Imagens intraoperatórias, evidenciando a via de Kocher e o tamanho do fragmento do capitulo.





**Figura 4.** Escopia mostrando redução anatômica em duas incidências e fixação provisória com fios de Kirchner e posterior colocação de parafusos canulados sem cabeça.



**Figura 5.** Escopia final com passagem de três parafusos canulados sem cabeça.

fraturas como essas, do capítulo, intraarticulares, apenas a radiografia torna-se insuficiente, por isso, realiza-se a complementação com tomografia computadorizada<sup>7</sup>. Assim, possibilita-se a escolha do melhor implante, bem como a posição do implante.

Muitas são as técnicas existentes para osteossínteses de fraturas, porém, em fraturas de capítulo, uma das mais utilizadas é o princípio da estabilidade absoluta com uso de parafuso de tração. Nesse caso, foi utilizado parafuso sem cabeça de rosca parcial, evitando assim uma proeminência do implante, possibilitando uma melhor evolução<sup>9,10</sup>.

A abordagem realizada no caso concorda com a literatura, visando proteger as estruturas neurovasculares. E, como observado, conseguiu-se obter uma redução aceitável na incidência antero-posterior e perfil, visando assim, encaminhar o mais precocemente possível o paciente para reabilitação.

## CONFLITO DE INTERESSES









Os autores declaram não haver conflito de interesses.

## REFERÊNCIAS

1. Matsumoto MH, Faloppa F, Ohara GH, Albertoni WM, Tobisawa CE, Pereira SRM, et al. Fraturas do capítulo umeral. Rev Bras Ortop. 1997;32(9):683-90.
2. Sen RK, Tripathy SK, Goyal T, Aggarwal S. Coronal shear fracture of the humeral trochlea. J Orthop Surg (Hong Kong). 2013;21(1):82-6.
3. Dubberley JH, Faber KJ, Macdermid JC, Patterson SD, King GJ. Outcome after open reduction and internal fixation of capitellar and trochlear fractures. J Bone Joint Surg Am. 2006;88(1):46-54.
4. Bryan RS, Morrey BF. Fractures of the distal humerus. In: Morrey BF, editor. The elbow and its disorders. Philadelphia: Saunders; 1985. p. 302-39.
5. McKee MD, Jupiter JB, Bamberger HB. Coronal shear fractures of the distal end of the humerus. J Bone Joint Surg Am. 1996;78(1):49-54.
6. Simpson LA, Richards RR. Internal fixation of a capitellar fracture using Herbert screws. A case report. Clin Orthop Relat Res. 1986;(209):166-8.
7. Ring D, Jupiter JB, Gulotta L. Articular fractures of the distal part of the humerus. J Bone Joint Surg Am. 2003;85(2):232-8.
8. Abbassi N, Abdeljaouad N, Daoudi A, Yacoubi H. Isolated fracture of the humeral trochlea: a case report and review of the literature. J Med Case Rep. 2015;9:121.
9. Nakatani T, Sawamura S, Imaizumi Y, Sakurai A, Fujioka H, et al. Isolated fracture of the trochlea: a case report. J Shoulder Elbow Surg. 2005;14(3):340-3.
10. Foulk DA, Robertson PA, Timmerman LA. Fracture of the trochlea. J Orthop Trauma. 1995;9(6):530-2.

# Tratamento cirurgico de fratura “quebra-nozes” do cuboide

## Surgical treatment of “nutcracker fracture” of the cuboid

Wellington Farias Molina<sup>1</sup>, Rafael da Silva Rezende<sup>2</sup>, Elizabeth de Alvarenga Borges da Fonseca<sup>3</sup>,  
Kaio Pinheiro Marinho<sup>2</sup>, Rafael Segundo Ferreira das Neves<sup>2</sup>, Guilherme Botino Martins<sup>4</sup>,  
Lourenço Galizia Heitzmann<sup>4</sup>, Luiz Sérgio Martins Pimenta<sup>4</sup>

### RESUMO

As fraturas do mediopé, inclusive do cuboide, tem incidência descrita de 0,45%. Os limites anatômicos fazem do osso cuboide uma verdadeira “pedra angular” na coluna lateral do pé. Diante de fraturas com deslocamento, é desejável realizar a restauração do comprimento e a reconstrução da articulação. São indicações de uso de placas de fixação para estabilização temporária, os padrões de fratura cominutiva e casos de instabilidade das articulações adjacentes. Normalmente utiliza-se uma placa de reconstrução de 2,7 mm. Relatamos um caso de fratura do cuboide num adulto, do sexo masculino, com 46 anos, realizado tratamento cirúrgico utilizando placa bloqueada de mini fragmentos (2,8 mm) para realização da osteossíntese.

**Palavras-chave:** fraturas; cuboide; cirurgia ortopédica.

### SUMMARY

Midfoot fractures, including the cuboid, have an incidence of 0.45%. The anatomical limits make the cuboid bone a true “cornerstone” in the lateral column of the foot. In the case of displaced fractures, it is desirable to perform length restoration and joint reconstruction. Indications for the use of fixation plates for temporary stabilizers are patterns of comminuted fractures and cases of instability of adjacent joints. Typically, a 2.7 mm reconstruction plate is used. We report a case of fracture of the cuboid in a 46-year-old male adult who underwent surgical treatment using a mini-fragment locking plate (2.8 mm) to perform osteosynthesis.

**Keywords:** fracture; cuboid; orthopedic surgery.

### INTRODUÇÃO

As fraturas do osso cuboide são raras e em geral não são isoladas. As fraturas do mediopé, inclusive o cuboide, têm incidência descrita de 0,45%, as lesões nesse osso e a sua inserção liga-

mentar devem ter incidência em menos de 5,0 lesões por 100 mil habitantes<sup>1,2</sup>.

Contrariamente à proposição de que, graças à sua posição anatômica protegida apoiada entre calcâneo e as bases dos metatarsos

1. Chefe do Grupo de Pé e Tornozelo do Hospital do Servidor Público Estadual de São Paulo, SP, Brasil

2. Residente do Grupo de Pé e Tornozelo do Hospital do Servidor Público Estadual de São Paulo, SP, Brasil

3. R4 do Grupo de Pé e Tornozelo e do Grupo de Ortopedia Infantil e Reconstrução do Hospital do Servidor Público Estadual de São Paulo, SP, Brasil

4. Médico Assistente do Grupo de Cirurgia do Pé e Tornozelo do Serviço de Ortopedia e Traumatologia do HSPE, São Paulo, SP, Brasil

**Autor responsável:** Wellington Farias Molina / **E-mail:** wellmolina@gmail.com

IV e V, raramente haveria necessidade de reduzir uma fratura do cuboide e que o tratamento dessas lesões com frequência seria conservador, hoje em dia sabemos que, diante de fraturas com desvio, é desejável realizar a restauração do comprimento e a reconstrução da articulação<sup>3</sup>.

Qualificado como estrutura de sustentação estática e estabilizada no interior da coluna lateral, o cuboide fica submetido a forças laterais diretas do antepé ou a forças indiretas, mediante a abdução do pé. O tipo de lesão mais comum é uma fratura por avulsão associada a uma entorse. Além disso, fraturas por avulsão do cuboide são frequentemente observadas juntamente com lacerações do ligamento calcaneocuboide e outras estruturas capsuloligamentares. Fraturas por esmagamento são resultantes de uma força direta aplicada ao aspecto dorsolateral do tarso. Em geral, fraturas deslocadas ou luxações estão associadas a outras fraturas do mediopé ou a lesões ligamentares.

As fraturas do cuboide são classificadas por Sangeorzan e Swiontkowski em quatro padrões de fraturas diferentes em pacientes com fraturas isoladas do cuboide: lesão por esmagamento e padrões de fratura articular proximal, articular distal e de fratura combinada<sup>2</sup>. Weber e Lochner<sup>4</sup> dividiram as fraturas do cuboide em dois tipos, um dos tipos consiste na extensão até a articulação cuboidemetatarsal distal com envolvimento da parede dorsolateral ou plantar-lateral e o segundo grupo constituído por fraturas por explosão acompanhadas de encurtamento da coluna<sup>2</sup>.

De acordo com a classificação da fratura, o tratamento indicado pode ser conservador ou cirúrgico<sup>5</sup>. No tratamento cirúrgico, em geral, prefere-se a fixação por placa, pois essa opção proporciona uma fixação mais estável e, portanto, maior estabilidade. Mesmo diante de padrões de fratura simples, é preferível recorrer à redução aberta (em detrimento do tratamento fechado), pois a avaliação e o controle da reconstrução anatômica da articulação por meio da intensificação de imagens podem ser complicados, por consequência à curvatura da superfície articular. A redução fechada e a fixação interna por parafusos devem ficar reservadas para aquele paciente com comprometimento do invólucro de tecido mole<sup>5</sup>.

## RELATO DO CASO

Paciente do sexo masculino, com 46 anos, hipertenso, deu entrada no pronto-socorro de Ortopedia do Hospital do Servidor Público Estadual com história de trauma na face lateral do pé e tornozelo esquerdo, evoluindo com dor local e dificuldade para deambulação. No exame físico, apresentava pele íntegra, edema importante no tornozelo e pé esquerdo, escoriações na face lateral do retropé esquerdo, além de dor à palpação na topografia do lateral do tálus e cuboide. As radiografias evidenciaram fratura do processo lateral do tálus e cuboide (Figura 1). Foi realizada tomografia computadorizada para avaliação das personalidades das fraturas e programação cirúrgica adequada (Figuras 2, 3 e 4).

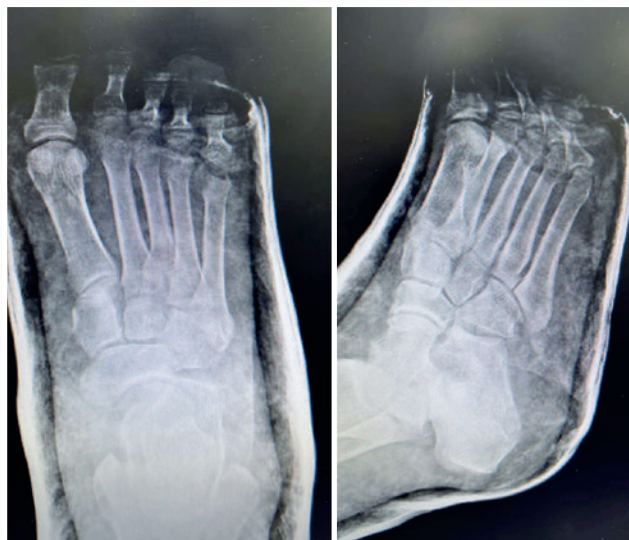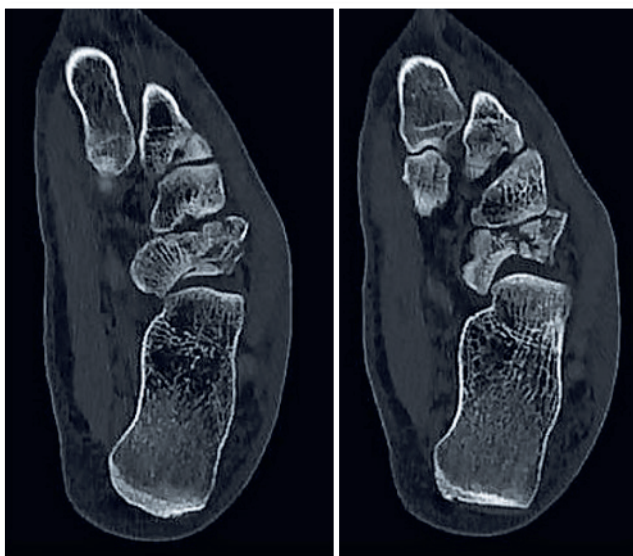


Figura 1. Radiografias anteroposterior e oblíquo do pé esquerdo.

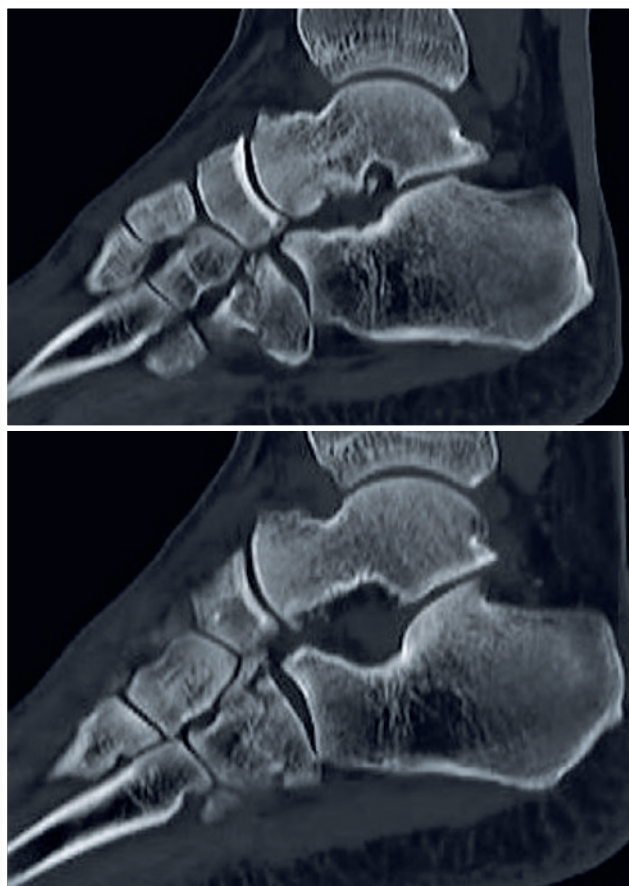

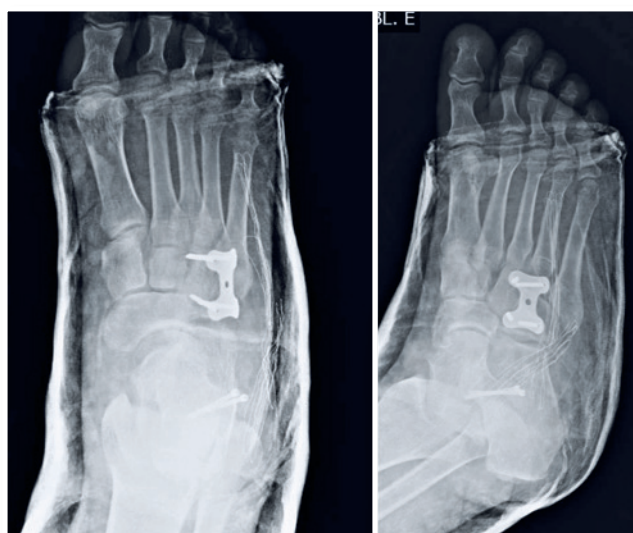Figura 2. Tomografia do pé esquerdo, corte sagital.

Devido à concomitância da fratura do cuboide com a do processo lateral do tálus, foi optado por realizar osteossíntese primeiramente do tálus e, logo após, o cuboide. Realizada a via do seio do tarso (um centímetro abaixo do maléolo lateral, em direção ao 4º metatarso) para a abordagem do tálus, onde foi feita a redução do fragmento e fixado com dois parafusos canulados de 3.0 mm. Após, ao estender a via para acessar o cuboide, visualizou-se cominuição do foco de fratura. Desta forma, foi realizada a redução da fratura visando res-



**Figura 3.** Tomografia do pé esquerdo, corte axial.



**Figura 4.** Radiografia em AP e Obliquo pós osteossíntese do cuboide e processo lateral do tálus.

tabelecer o comprimento da coluna lateral e a reconstrução das articulações e em seguida, osteossíntese com placa bloqueada de mini fragmentos (2,8 mm) no cuboide.

A exposição avançou desde um centímetro abaixo do maléolo lateral em direção ao 4º metatarso (lateralmente ao extensor comum dos dedos), até a topografia do cuboide. Devido a cominuição da fratura, foi realizada redução aceitável dos fragmentos com a utilização da fluoroscopia e, em seguida, osteossíntese com placa bloqueada de mini fragmentos com cinco furos para cuboide (Figura 4), sendo realizada, logo após, gesso compressivo.

Foram realizados retornos ambulatoriais com retirada dos pontos após 21 dias da cirurgia e carga incentivada após a consolidação total das fraturas, cerca de 10 semanas após o trauma.

## DISCUSSÃO

As fraturas do cuboide são raras e geralmente não isoladas, no caso apresentado temos uma fratura do processo lateral do tálus associado por trauma direto (esmagamento).

A fraturas do cuboide são classificadas por Sangeorzan e Swiontkowski em quatro padrões de fraturas diferentes, no caso apresentado temos uma lesão por esmagamento e padrão de fratura articular distal e cominutiva do tipo “quebra-nozes”. De acordo com Weber e Lochner<sup>4</sup> podemos classificar como tipo II, fraturas por explosão acompanhadas de encurtamento da coluna.

Em contraste com as antigas recomendações, hoje em dia é preferível a abordagem cirúrgica para fraturas do cuboide com deslocamento e encurtamento de coluna<sup>6</sup>.

Diante do que se sabe atualmente sobre a anatomia funcional, o tratamento reconstrutivo imediato dessas fraturas objetiva a restauração do comprimento da coluna lateral do pé e também da superfície articular. Já foram descritas diversas opções de técnica cirúrgica, por exemplo, aplicação de fios de Kirschner, fixação por parafusos e aplicação de placa. A escolha da aplicação da placa, mesmo sendo de perfil alto, se deu pela melhor técnica para manter o comprimento da coluna lateral numa fratura com bastante cominuição.

Segundo Rockwood et al.<sup>2</sup> a ocorrência da deformidade em pé caracterizado em pacientes que sofreram lesões do mediotarso tem sido descrita esporadicamente. O encurtamento da coluna lateral, como resultado de uma reconstrução insuficiente do cuboide, colapso secundário ou instabilidade da coluna lateral, poderá levar à ocorrência de abdução do mediopé necessitando de correção cirúrgica no futuro.

## CONCLUSÃO

Ao longo dos anos e diante da crescente compreensão da importância da integridade da anatomia funcional longitudinal, e também

transversal do complexo ósseo társico, as estratégias terapêuticas se deslocam para uma abordagem mais agressiva, onde o objetivo é a restauração da congruência articular, comprimento das colunas e estabilidade capsuloligamentar.

A fratura dita como “quebra-nozes” apresenta elevado risco de deformidade em abdução do médiopé, logo sua indicação cirúrgica tornou-se o padrão ouro para o tratamento de fratura do cuboide.

## REFERÊNCIAS

1. Canale ST. Fraturas e Luxações do médiopé. *In: Campbell: Cirurgia Ortopédica*. 12. ed. 2017. p. 4166-68.
2. Rockwood, CA. Fraturas e luxações do médiopé e do antepé. *In: Fraturas em adultos: de Rockwood e Green*. 8 ed. Court-Brown CM, Heckman JD, McQueen MM, et al., editors. São Paulo: Manole; 2015. p. 2630-27011.
3. Borrelli J Jr, De S, VanPelt M. Fracture of the cuboid. *J Am Acad Orthop Surg*. 2012 Jul;20(7):472-7.
4. Weber M, Locher S. Reconstruction of the cuboid in compression fractures: short to midterm results in 12 patients. *Foot Ankle Int*. 2002;23(11):1008Y1013.
5. Engelmann EWM, Rammelt S, Schepers T. Fractures of the Cuboid Bone: A Critical Analysis Review. *JBJS Rev*. 2020;8(4): e0173.
6. Ceroni D, De Rosa V, De Coulon G, Kaelin A. Cuboid nutcracker fracture due to horseback riding in children: case series and review of the literature. *J Pediatr Orthop*. 2007;27(5):557-61.

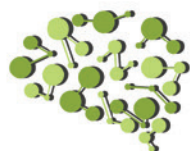# Colabore com o conteúdo do Radar Científico

Para sugerir e divulgar envie e-mail para: [aprimoramento.educontinuada@gmail.com](mailto:aprimoramento.educontinuada@gmail.com) ou contato nos ramais 8729 e 8749 – Núcleo de Integração e Educação Médica e Continuada.

Participe da Comunidade Científica no WhatsApp: [\(11\) 94321-8659](https://www.whatsapp.com/joinlink/943218659) e receba atualizações.

**Participaram da última edição:** Diretoria do Cedep (Dr. Fabiano Rebouças Ribeiro), Diretoria do Hospital do Servidor (Dr. Marcelo Itiro Takano), Setor de Emergências Clínicas e Núcleo de Integração e Educação Médica Continuada (Dr. Werlley Januzzi e Dra. Marta Ferraz), Setor de Hemodinâmica (Dr. George César Ximenes Meireles), Setor de Cirurgia Geral (Dr. José Francisco de Mattos Farah e Dr. Luís Roberto Nadal), Setor de Urologia (Dr. Luís Augusto Seabra Rios), Setor de Hematologia (Dra. Vera Lúcia Piratininga de Figueiredo), Setor de Ortopedia (Dra. Monica Paschoal Nogueira), Revista Científica do Iamspe (Dr. Umberto Gazi Lippi), Núcleo de Inovação Educacional (Josiane Monteiro de Moura), Comitê de Ética em Pesquisa (Sandra Maria Pereira).

**Produção:** Comunicação Corporativa e A4&Holofote



**RADAR**  
CIENTÍFICO  
Conhecimento científico e acadêmico.



