

Volume 23 - Número 1 - 2023  
ISSN - 1519-4663

# Técnicas em Ortopedia

# bonalive

## Substituto ósseo de vidro bioativo S53P4

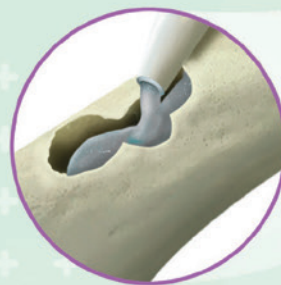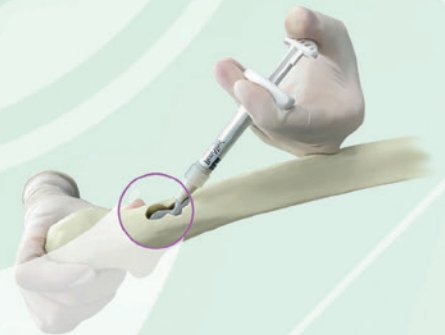O único vidro bioativo\* do mercado com indicação em bula para o tratamento da osteomielite crônica.

\*Apresentação em grânulos

Osteoestimulador, participa ativamente da formação óssea



Bacteriostático de longa duração



Apresentação em grânulos e pastas



**OSSIS**  
MEDICAL



As melhores soluções em **biomateriais** para sua cirurgia

Distribuidora oficial no Brasil

# Instituto de Assistência Médica ao Servidor Público Estadual de São Paulo

O Instituto de Assistência Médica ao Servidor Público Estadual de São Paulo (IAMSPE), fundado em 9 de Julho de 1961, nasceu com a finalidade de prestar assistência médica de elevado padrão a seus usuários, além de dedicar-se ao ensino e à pesquisa em ciências da saúde.

Ambas atividades, assistencial e de ensino, cresceram juntas, constituindo-se a instituição em importante marco referencial de assistência à saúde no Estado de São Paulo, bem como no país. Contando com uma planta física ampla, equipamentos modernos e sofisticados, corpo clínico diferenciado escolhido entre os melhores, pessoal técnico e administrativo qualificado e motivado, o IAMSPE valeu-se da contribuição do ensino e da pesquisa para oferecer aos seus usuários melhores serviços.

A atual administração está empenhada em reformar integralmente a planta física. Velhos equipamentos já foram substituídos, a moderna tecnologia está sendo implantada e a informatização se instala.

O IAMSPE, autarquia vinculada à Secretaria de Planejamento e Gestão, tem hoje uma das maiores redes de atendimento em saúde para funcionários públicos do país. Além do Hospital do Servidor Público Estadual, na capital paulista, possui 17 postos de atendimento próprios no interior, os Centros de Assistência Médico-Ambulatorial (Ceamas), e disponibiliza assistência em mais de 100 hospitais e 140 laboratórios de análises clínicas e de imagem credenciados pela instituição, beneficiando 1,3 milhão de pessoas em todo o Estado. Atualmente, o HSPE possui mil leitos e realiza cerca de 3 mil atendimentos diários entre Ambulatório e Pronto-Socorro. Possui 43 serviços (especialidades) médicos, além de oito serviços não médicos – como nutrição, fonoaudiologia e fisioterapia. Todo mês são realizadas por volta de 1,2 mil cirurgias e mais de 300 mil exames laboratoriais.

O Serviço de Ortopedia e Traumatologia desde a sua fundação, em 1961, já contava com recursos extremamente avançados para a época, como, por exemplo, aparelhos de radioscopia tipo “arco cirúrgico”. Em 1963, inaugurou-se a residência médica, um dos primeiros serviços a serem credenciados pela SBOT (Sociedade Brasileira de Ortopedia e Traumatologia). Seu primeiro diretor, o Dr. Plínio Candido de Souza Dias, de saudosa memória, nos deixou como herança um serviço bem organizado e cientificamente avançado. Possuidor de uma visão ortopédica de modernização e atenção aos avanços da medicina, trouxe para o Brasil ortopedistas de renome internacional daquela época como os Doutores George Kenneth McKee (fez no HSPE uma das primeiras próteses de quadril cimentadas metal/metal feitas no Brasil), Robert W. Jackson e Masaki Watanabe (fundadores da Sociedade Brasileira de Artroscopia), Kent Smillie, John Insall, Eduardo A Salvati, John Insall, Robert Salter, Harold Frost e Dillwen Evans que sedimentaram o desenvolvimento científico e técnico do Corpo Clínico.

O Dr. Francisco A. S. Cafalli (1929-2014), criou, em 1985, o Centro de Estudos Ortopédicos, voltado para a educação médica continuada dos médicos residentes e assistentes do Serviço, que desde a sua fundação formou inúmeros ortopedistas, capazes de exercer a profissão da melhor forma possível. O Dr. Milton Iacovone foi outro grande ortopedista que dedicou muito de seu tempo ao ensino de nossos residentes e deixou grande legado ao ensino e a prática da ortopedia.

O Serviço de Ortopedia e Traumatologia atende mais de 9 mil pacientes por mês, além de fazer cerca de 250 cirurgias por mês. Nos últimos 10 anos, o Serviço recebeu a visita de outros internacionalmente reconhecidos ortopedistas de renome como François Fassier, e Dror Paley, Winston J. Warme e Virginie Lafage.

Estas intervenções são reconhecidas pelo fato de unirem harmonicamente a experiência de profissionais gabaritados com os avanços tecnológicos mais recentes da área, como sistema de navegação, próteses, placas de última geração entre outros.

A fórmula do sucesso do Centro de Estudos tem dois importantes ingredientes: a afinidade entre seus professores, colaboradores e residentes e, principalmente, o amor pela Ortopedia e Traumatologia, em prol da saúde de seus pacientes.

# AFOS



**PROTETOR DE BARRA**

Somos uma Empresa Distribuidora de Materiais Cirúrgicos Ortopédicos com Especialidade em Pediatria, Reconstrução e Correção de Deformidade.



Facilitamos o gerenciamento do tratamento do pé torto com nossa órtese de tornozelo-pé patenteada (AFO). Criada com materiais suaves e aveludados, garante um ajuste seguro e é compatível com as barras de abdução Ponseti® e Mitchell Ponseti®. Isso simplifica o processo para cuidar do seu paciente com maior conforto.



“  
**SISTEMA AFO  
PADRÃO MITCHELL  
PONSETI®**

[comercial@followmed.com.br](mailto:comercial@followmed.com.br)

Celular: (11) 9 3757-8496

Telefone: (11) 2668-0519

# Instruções aos Autores

Revista publicada trimestralmente pelo Serviço de Ortopedia e Traumatologia e pelo Centro de Estudos Ortopédicos do Hospital do Servidor Público Estadual (HSPE) – São Paulo, Brasil, com o objetivo de registrar a produção científica e descrever os artigos de Relatos de Casos de todas as subespecialidades em Ortopedia e Traumatologia, desde os mais tradicionais até aos mais inovadores, ressaltando principalmente a experiência do especialista. Todos os trabalhos deverão ser originais em português e após aprovação pelo Corpo Editorial serão encaminhados para análise e avaliação de dois revisores, sendo o anonimato garantido em todo o processo de julgamento. Os comentários serão devolvidos aos autores para as modificações no texto ou justificativas de sua conservação. Somente após aprovação final dos editores e revisores, os trabalhos serão encaminhados para publicação.

As normas da publicação seguem integralmente o padrão internacional do *International Committee of Medical Journal Editors* (ICMJE) ou Convenção de Vancouver e seus requisitos de uniformização [http://www.icmje.org/].

## REQUISITOS TÉCNICOS

### ESTRUTURA DOS ARTIGOS

Resumo / Summary	Introdução; Relato do Caso; Discussão	Figuras	Tabelas	Referências
Não estruturado, no máximo <b>150</b> palavras / Conter palavras-chave/ keywords (mínimo 3, máximo 5)	Conter no máximo <b>2.000</b> palavras	Máximo <b>12</b>	Máximo <b>3</b>	Máximo <b>40</b> / Seguir modelo proposto

## PREPARAÇÃO DE MANUSCRITO

Todas as partes do manuscrito devem ser incluídas em um único arquivo:

- Digitadas em espaço duplo, fonte Arial/Times New Roman tamanho 12, margem de 2,5 cm de cada lado, com páginas numeradas com números arábicos, iniciando cada seção em uma nova página, na sequência: página de rosto, com indicação do autor responsável. Incluir título, resumo, palavras-chave, *summary* e keywords (mínimo 3, máximo 5) e o texto completo com agradecimentos e referências.

**Permissão para reprodução do material:** somente a Revista Técnicas em Ortopedia poderá autorizar a reprodução dos artigos nela contidos.

**Autorização de publicação:** os conceitos e declarações contidos nos trabalhos são de total responsabilidade dos autores. Todos os autores de artigos submetidos deverão assinar um Termo de Transferência de Direitos Autorais.

**Termo de Consentimento Livre e Esclarecido (TCLE):** todos os relatos de casos devem incluir uma declaração de que cada paciente foi informado e concorda que os dados relativos ao caso poderão ser submetidos à publicação. A confidencialidade do paciente deve ser protegida de acordo com a Lei de Portabilidade e Responsabilidade de Seguro de Saúde dos EUA (HIPAA).

**Conflitos de interesse:** os autores têm a responsabilidade de reconhecer e declarar conflitos de interesse financeiro e outros (comercial, pessoal, político, etc.) envolvidos no desenvolvimento do trabalho apresentado para publicação. Devem, ainda, declarar apoios de outras naturezas.

### Primeira Página – Página de rosto deve conter:

- Título do artigo, que deverá ser conciso e informativo;
- Nome completo de cada autor, e-mail, ORCID, mais alto grau acadêmico e filiação institucional;
- Nome do departamento e instituição ao qual o trabalho deve ser atribuído;
- Nome do autor responsável e de correspondência com endereço completo, telefone e e-mail.

**Segunda página – Resumo e palavras-chave:** deve conter o resumo não estruturado em português e inglês de não mais que 150 palavras. Deve conter os objetivos de mostrar o caso, descrição da técnica cirúrgica e contrapor com alternativas de tratamento. Abaixo do resumo, especificar no mínimo **3 (três)** e máximo **5 (cinco)** **palavras-chave** que definam o assunto do trabalho e adicionar *keywords* logo abaixo do *Summary*.

**Terceira página – Texto:** deve apresentar as seguintes partes: Introdução, Relato do Caso; Discussão e Referências.

**Figuras (gráficos, fotografias e ilustrações):** todas as figuras, fotografias e ilustrações deverão ser encaminhados como anexos, devem ter qualidade gráfica adequada (300 dpi de resolução)

e apresentar título/legenda, fonte e numeradas pela ordem de aparecimento no texto. Em todos os casos, os arquivos devem ter extensão tif e/ou jpg. As legendas devem vir abaixo de cada figura/ilustração, não devem repetir as informações do texto. Serão permitidas no máximo 12 figuras/ilustrações.

**Abreviaturas e Siglas:** devem ser precedidas do nome completo quando citadas pela primeira vez no texto. Nas legendas das figuras devem ser acompanhadas de seu significado. Não devem ser usadas no título e no resumo.

**Agradecimentos:** opcional. Devem ser apresentados no final do texto. Inclui colaborações de pessoas que merecem reconhecimento, mas que não justificam sua inclusão como autor; agradecimentos por apoio financeiro, auxílio técnico, etc. Indicação de agências de fomento que concederam auxílio para o trabalho.

**Citações no texto:** as citações dos autores no texto deverão ser numéricas e sequenciais, por ordem de aparecimento no texto, utilizando algarismos arábicos sobrescritos.

**Referências:** devem ser atualizadas contendo, preferencialmente, os trabalhos publicados nos últimos cinco anos mais relevantes sobre o tema e conter apenas **trabalhos referidos no texto**. As referências deverão ser numeradas de forma consecutiva e na ordem em que são citadas no texto, utilizando-se algarismos arábicos sobrescritos. A apresentação deverá seguir o estilo Vancouver e os títulos de periódicos deverão ser abreviados de acordo com o *Index Medicus*. No máximo 20 referências por artigo. Para todas as referências devem ser mencionados até os 6 (seis) primeiros autores seguidos da expressão *et al*.

#### **ARTIGOS DE PERIÓDICOS:**

Autor(es). Título do artigo. Título do Periódico. Ano; volume (número ou suplemento): página inicial – final.

Ex. Takano MI, Moraes RCP, Almeida LGMP, Queiroz RD. Análise do emprego do parafuso antirrotacional nos dispositivos cefalomedulares nas fraturas do fêmur proximal. *Rev Bras Ortop*. 2014;49(1):17-24.

#### **LIVROS:**

Autor(es) ou editor(es). Título do livro. Edição. Local de publicação: Editora; ano.

Ex. Baxter D. *The foot and ankle in sport*. St Louis: Mosby; 1995.

#### **CAPÍTULOS DE LIVROS:**

Autor(es) do capítulo. Título do capítulo. IN: Autor(es) ou Editor(es) Título do livro. Edição. Local de publicação: Editora; ano. Página inicial – final.

Ex. Chapman MW, Olson SA. Open fractures. In: Rockwood CA, Green DP. *Fractures in adults*. 4th ed. Philadelphia: Lippincott-Raven; 1996. p.305-52.

#### **RESUMOS:**

Autor(es). Título, seguido de [abstract]. Título do Periódico. Ano; volume (número ou suplemento): página inicial – final.

Ex. Enzensberger W, Fisher PA. Metronome in Parkinson's disease [abstract]. *Lancet*. 1996;34:1337.

#### **TESES:**

Autor(es). Título, seguido de [tese]. Local de publicação: Instituição; Ano.

Ex. Queiroz RD. Análise do desgaste do polietileno do componente acetabular da prótese total do quadril, utilizando o método de elementos finitos de simulação computadorizada [tese]. São Paulo: Universidade Federal de São Paulo; 1999.

#### **PUBLICAÇÕES ELETRÔNICAS:**

Autor(es). Título do artigo. Título do Periódico. Ano; volume (número ou suplemento): página inicial – final. Disponível em: <<http://www.>>.

Ex. Abood S. Quality improvement initiative in nursing homes: the ANA acts in an advisory role. *Am J Nurs* [Internet]. 2002 Jun [cited 2002 Aug 12];102(6):[about 1 p.]. Available from: <http://www.nursingworld.org/AJN/2002/june/Wawatch.htmArticle>

**Submissão de artigos:** os artigos para submissão devem ser encaminhados para o e-mail [revistatecnicashspe@gmail.com](mailto:revistatecnicashspe@gmail.com), bem como a forma definitiva do trabalho após as correções sugeridas pelos revisores. **Formatos de submissão:** Texto em Word (preferível). Figuras e ilustrações devem ser enviadas como JPEG (preferível), PDF, TIFF/Gif.

## Técnicas em **Ortopedia**



ISSN 1519-4663

Órgão Oficial do  
Serviço de Ortopedia e Traumatologia  
do Hospital do Servidor Público  
do Estado de São Paulo - IAMSPE  
e Centro de Estudos Ortopédicos  
Plínio Souza Dias

### EDITORES:

Monica Paschoal Nogueira  
Richard Armelin Berger  
Roberto Dantas Queiroz  
Rogério Teixeira de Carvalho

### ASSESSORIA TÉCNICA

Jaqueline de Jesus Oliveira

### CORPO EDITORIAL

Antônio Carlos Tenor Jr  
Carlos Eduardo A. S. Oliveira  
Eduardo Angoti Magri  
Fabiano Rebouças Ribeiro  
Lourenço Galizia Heitzmann  
Luiz Sergio Martins Pimenta  
Marcelo Itiro Takano  
Marcos Hajime Tanaka  
Raphael Pratali  
Wellington Farias Molina  
Wolf Akl Filho

### Editorial:

- 1 ***O exame físico: a arte esquecida***  
***The physical examination: the forgotten art***  
Rogério Teixeira de Carvalho

---

- 3 ***Transplante de dedo do pé para polegar***  
***Toe to thumb transplantation***  
João Carlos Nakamoto, Bernardo Figueira Althoff, Cristina Schmitt Cavalheiro

---

- 9 ***Avaliação clínica e radiográfica pós-operatória na via posterolateral do tornozelo***  
***Postoperative clinical and radiographic evaluation of the posterolateral ankle***  
Caio Azambuja Mekhitarian, Larissa Vasconcelos de Castro, Gabriel Hernandez de Oliveira, Gustavo Demasi Quadros de Macedo, Fernando Salgueiro Alvo, Pedro Bragato Romanholi, Elizabeth de Alvarenga Borges da Fonsêca, Wellington Farias Molina

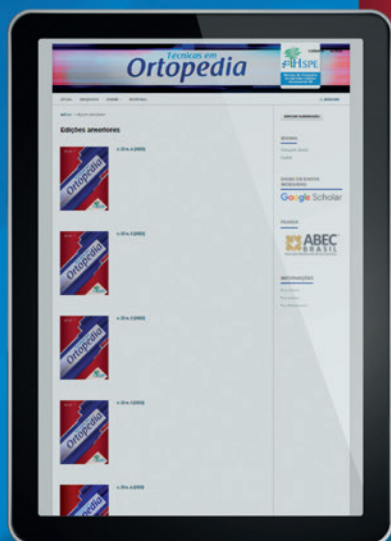---

- 16 ***Fratura intra-articular com cominuição posterior do rádio distal com uso de placa bloqueada por via de acesso dorsal***  
***Intra-articular fracture with posterior comminution of the distal radius using a locking plate through a dorsal access route***  
Fernando Luis de Oliveira Aurich, Meiry Fabiane Janiro, Lenisy Lima Ferreira, Julio Cezar Ferreira Neto, Roberto Della Torre dos Santos, Cláudio Roberto Martins Xavier

---

- 21 ***Correção de genu valgo em criança com crescimento guiado***  
***Correction of genu valgum in a child with guided growth***  
Pothyra Campos Pascoal, Douglas Manuel Carrapeiro Prina, Elizabeth de Alvarenga Borges da Fonsêca, Alessandro Monterroso Felix, Monica Paschoal Nogueira

**NOVIDADE!**



**Os fascículos estão disponíveis em:**



## ***A Importância do Registro no ORCID e a Obtenção do Número DOI***

***A revista Técnicas em Ortopedia deu um passo importante em direção à modernização ao adotar o número DOI e incentivar os autores para fazerem o registro no ORCID.***

### **Sabe o que é o DOI?**

É um sistema que fornece identificadores exclusivos para documentos digitais, garantindo que cada artigo tenha uma referência única e permanente. Isso simplifica a citação e a busca por artigos, tornando o processo de pesquisa mais eficiente e confiável.

### **E ORCID, sabe o que é?**

O ORCID, que significa "Open Researcher and Contributor ID," é uma identificação única e persistente para pesquisadores. É uma ferramenta essencial para garantir que as contribuições individuais de cada acadêmico sejam devidamente reconhecidas e atribuídas. Ao criar um perfil no ORCID, os pesquisadores podem vincular suas obras acadêmicas, tais como artigos, livros, capítulos de livros, e patentes, a uma identificação digital única.

Isso simplifica a atribuição correta de autoria, evita erros e elimina a ambiguidade na identificação de autores com nomes similares. Além disso, o ORCID aumenta a visibilidade do pesquisador, o que facilita o acesso aos seus trabalhos.

A combinação do registro no ORCID e a atribuição de DOIs aos artigos publicados pela revista traz benefícios significativos para a comunidade acadêmica e científica. Os pesquisadores podem agora ter a certeza de que seus trabalhos serão devidamente identificados e citados, fortalecendo suas carreiras e reputações. Além disso, os leitores e colegas de pesquisa encontrarão maior facilidade ao acessar e referenciar esses artigos, contribuindo para um ambiente acadêmico mais transparente e colaborativo.

***Junte-se a nós nesta jornada de descoberta e inovação na Revista Técnicas em Ortopedia! Seja parte dessa revolução científica e experiencie uma plataforma que capacita autores.***



# *O exame físico: a arte esquecida*

## *The physical examination: the forgotten art*

Rogério Teixeira de Carvalho<sup>1</sup> 

O avanço tecnológico tem modificado a prática médica nos últimos anos. Dentre as melhorias elencadas pelos entusiastas desse progresso, destacam-se: a possibilidade de atendimento à distância de pacientes; o alastramento do uso do prontuário eletrônico para documentação e armazenamento das informações numa base de dados; uso de softwares e da robótica nas cirurgias ortopédicas para aprimorar a precisão; o uso da impressão 3D; da realidade virtual e mista aumentada na área do ensino.

No entanto, essa “evolução” não tem sido verificada na qualidade do atendimento humanístico referente aos pacientes. Na maioria dos hospitais, as consultas são realizadas de forma rápida (entre 5 e 10 minutos, no máximo), SEM a execução do exame físico do médico junto ao paciente. Essa “pressão” por números, é promovida por gestores e fontes pagadoras, que visam alcançar outras finalidades, sem levar em consideração a relação médico-paciente e o grau de resolubilidade das afecções ortopédicas.

Os efeitos colaterais dessa sistemática implementada nos serviços de saúde tem acarretado uma solicitação excessiva de exames de imagem, com desperdício de recursos financeiros, propósitos disparatados e insatisfação crescente dos pacientes. Outra consequência é a falta da realização do exame físico, para possibilitar que a meta dos atendimentos seja alcançada no tempo determinado e não gere contestações com os administradores. Nesse sistema tecnocrático, os números valem mais que a pessoa humana.

Neste cenário, os médicos realizam o atendimento dotados de celulares modernos, repletos de aplicativos e em hospitais municiados com computadores programados com dispositivos de última geração. A relação humana e o exame físico ficam relegados para um segundo plano e muitos pacientes não são sequer tocados durante a consulta médica. A desconexão médico e paciente tem crescido, com diminuição da satisfação e resolução dos problemas apontados pelos pacientes.

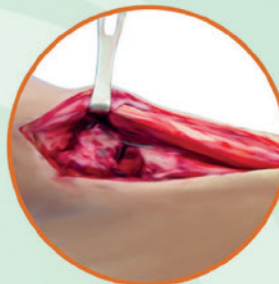
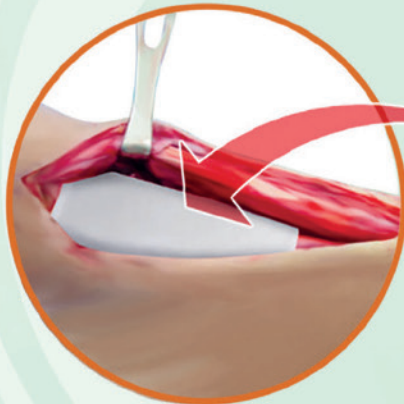Outro fator, que tem colaborado para esse descalabro, é a redução da carga horária dos alunos e residentes em contato com os pacientes. O prejuízo primário é do próprio médico em formação, devido à inexperiência e menor exposição aos casos rotineiros e mais complexos. A judicialização; a falta de vocação; as mudanças culturais, comportamentais e o foco no ganho financeiro tem deteriorado a formação humana e científica dos médicos. Alguns acreditam, que apenas vídeos e cursos on-line são suficientes. Os “imediatistas” buscam atalhos para alcançarem intentos e projetos pessoais, de forma rápida e lucrativa, reduzindo o ônus da labuta diária e do longo caminho do aprendizado sólido.

A arte do exame físico vai sendo esquecida e a máxima da “clínica é soberana” está sendo perdida pelas gerações recentes. O desenvolvimento tecnológico vertiginoso, a mercantilização da saúde e a mudança acelerada dos costumes, têm propiciado a corrosão das bases elementares para o atendimento do paciente com qualidade. A atenção e o cuidado humanizado devem ser prioritários e nunca olvidados em prol de máquinas, algoritmos e programas de computador com viés quantitativo e insensíveis às necessidades das pessoas. Destarte, Hipócrates ensinou: “A arte é longa, mas a vida é breve”.

1. Médico Ortopedista do Grupo de Cirurgia do Joelho do Hospital do Servidor Público Estadual de São Paulo, (HSPE), São Paulo, SP, Brasil

### **GENTA COLL**

**Esponja hemostática  
de colágeno com  
proteção antibiótica  
de gentamicina**

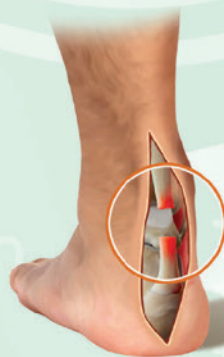

Utilizado em cirurgias  
limpas e contaminadas

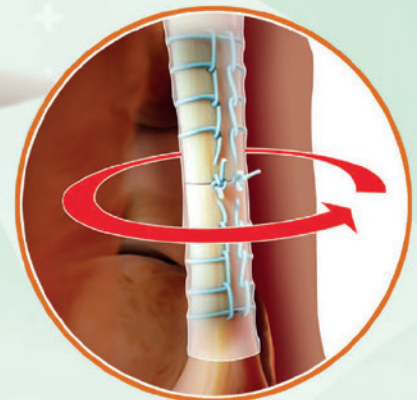
Uso único e absorvível

### **GENTA FOIL**

**Película antiaderente  
de colágeno com  
proteção antibiótica  
de gentamicina**



Utilizado para prevenção de  
aderência e revestimento de implantes



# Transplante de dedo do pé para polegar

## Toe to thumb transplantation

João Carlos Nakamoto<sup>1</sup> , Bernardo Figueira Althoff<sup>1</sup> , Cristina Schmitt Cavalheiro<sup>1</sup> 

### RESUMO

Amputações do polegar podem comprometer em até 50% da função da mão. Atualmente, o transplante de dedo do pé é o único procedimento seguro e confiável que substitui “igual por igual” os casos de ausência ou perda do polegar e dedos. Descrevemos um caso de transplante do 2º dedo do pé para um polegar desarticulado ao nível da metacarpofalangeana com bom resultado funcional e estético e sem perdas importantes para o pé doador.

**Palavras-chave:** amputação traumática; polegar; transplante.

### SUMMARY

Thumb amputations can compromise up to 50% of the hand's function. Currently, toe transplantation is the only safe and reliable procedure that replaces “equal for equal” cases of absence or loss of the thumb and fingers. We describe a case of transplantation of the 2nd toe to a disarticulated thumb at the level of the metacarpophalangeal joint with a good functional and aesthetic result and without important losses to the donor foot.

**Keywords:** amputation, traumatic; thumb; transplant.

### INTRODUÇÃO

As lesões mutilantes da mão podem ser devastadoras e resultarem em prejuízos funcionais e sociais<sup>1</sup> aos pacientes acometidos. A despeito dos demais dedos, o polegar tem função primordial na função e sua amputação pode levar até 50% de comprometimento de toda capacidade da mão<sup>2</sup>.

Comparando-se com próteses ou técnicas convencionais, a transferência microcirúrgica do dedo do pé é um procedimento seguro e confiável que substitui de forma mais equivalente possível casos de ausência ou perda e que pode fornecer um dedo funcional, com comprimento adequado, oponência, sensibilidade e aprovação dos pacientes<sup>3,4</sup>, estando associada a excelentes resultados psicossociais, conforme avaliado por pais e crianças mais velhas<sup>5</sup>.

Testes funcionais apresentados em estudo de coorte usando o *Michigan Hand Outcomes Questionnaire* mostraram que a força e a destreza das mãos submetidas a transferência dos dedos dos pés para mãos eram comparáveis às mãos contralaterais que não haviam sofrido nenhum trauma<sup>6</sup>.

O presente estudo descreve um caso de transplante do 2º dedo do pé para um polegar desarticulado ao nível da metacarpofalangeana com bom resultado funcional e estético e sem comprometimento significativo para o sítio doador.

### RELATO DO CASO

O caso trata de um paciente do sexo masculino de 37 anos, vítima de trauma por serra circular no polegar esquerdo, resultando

1. Instituto Vita, São Paulo, SP, Brasil

**Autor responsável:** Bernardo Figueira Althoff / **E-mail:** [bernardalthoff@gmail.com](mailto:bernardalthoff@gmail.com)

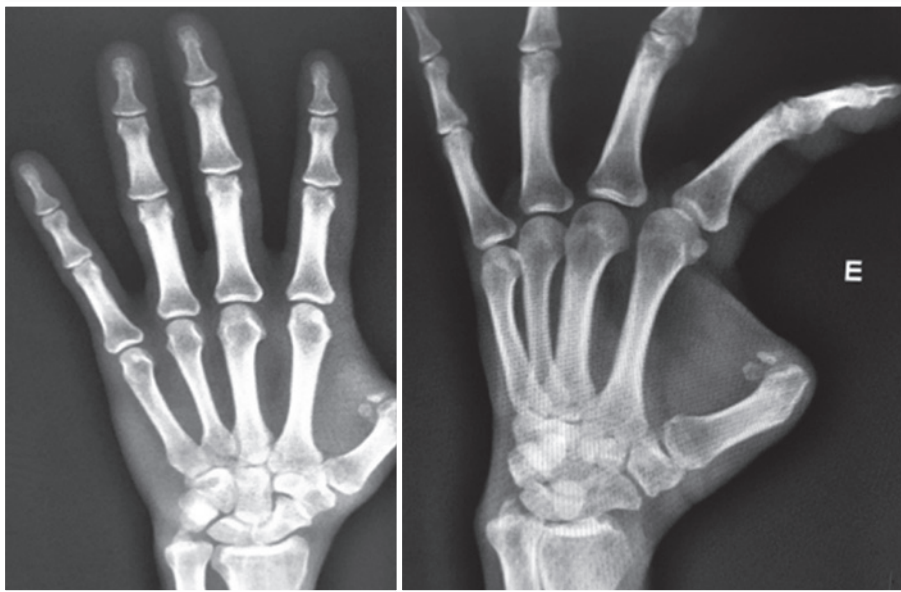
em desarticulação ao nível da articulação metacarpofalangeana. O tratamento inicial foi realizado por equipe médica em um hospital de serviço primário, e então, encaminhado à nossa equipe. Apresentava-se em avaliação inicial com cicatrização completa de pele, estrutura óssea e mobilidade preservada ao nível da articulação trapézio-metacarpiana (Figuras 1 e 2). Após apresentação das possibilidades terapêuticas ao paciente como alongamento por distração, policização, transplante do dedo do pé para mão, optou-se em conjunto (equipe e paciente), pelo transplante do 2º dedo do pé para mão.

## TÉCNICA CIRÚRGICA

O planejamento cirúrgico tem início com a mensuração do tamanho do polegar contralateral, verificação da presença da artéria dorsal do pé e seu ramo dorsal da primeira artéria metatarsal (Figura 3). O ato cirúrgico se deu com a presença de duas equipes simultâneas, de maneira que a primeira equipe realizou o preparo do sítio receptor (polegar) e a segunda do sítio doador (2º dedo do pé). No preparo do sítio receptor realizou-se o isolamento dos tendões flexor longo do polegar, abductor longo e extensor longo do polegar



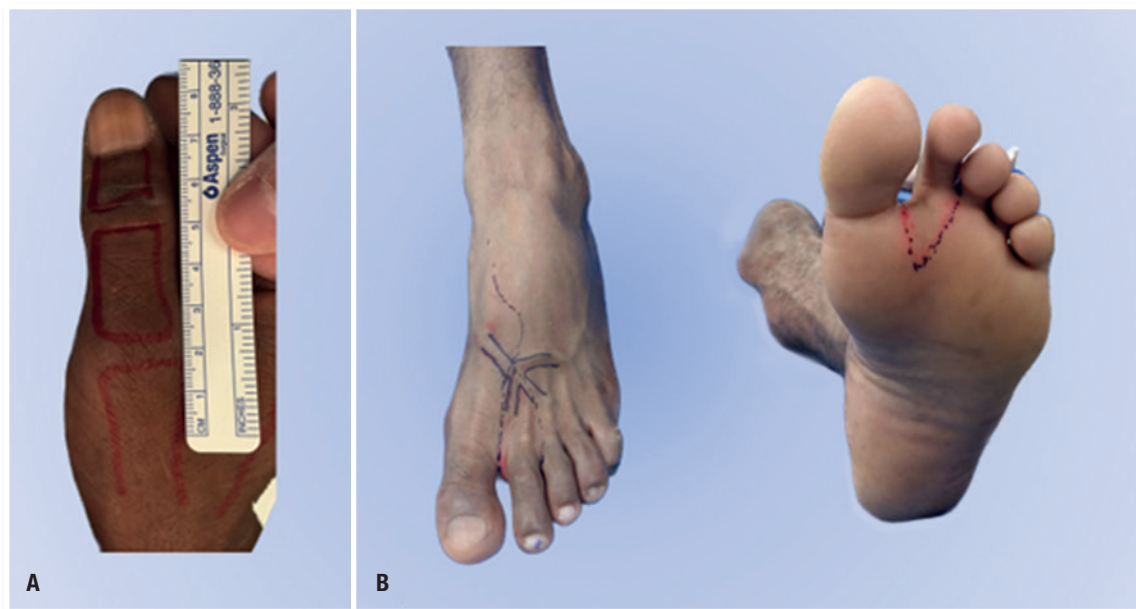**Figura 1.** Imagem clínica pré-operatória com presença de abdução – adução e flexoextensão da trapézio metacarpiana.



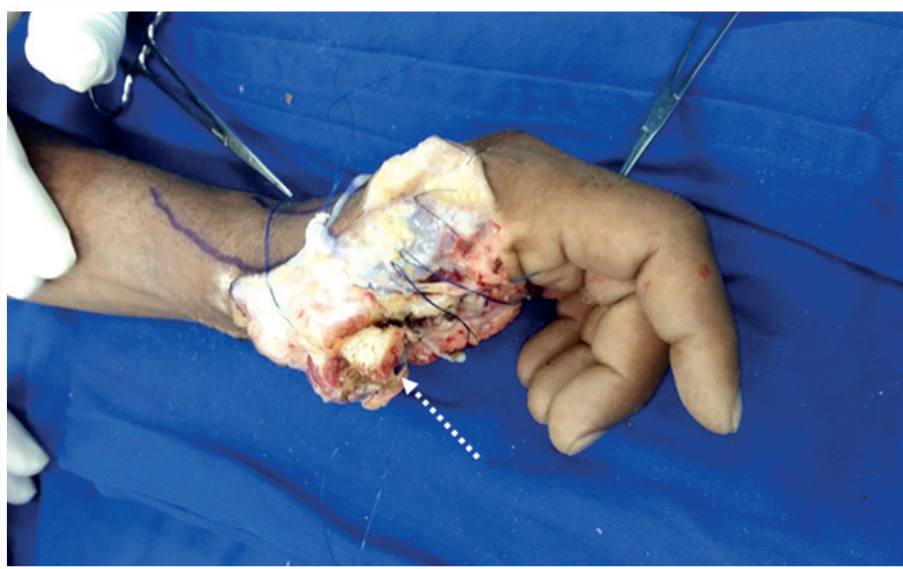
**Figura 2.** Radiografias demonstrando boa estrutura óssea da articulação carpometacarpiana do polegar.

e as artérias, veias e nervos digitais do primeiro dedo viabilizando a proteção destas estruturas durante a osteotomia do 1º metacarpo. Esta osteotomia prepara o sítio cirúrgico para recepção da porção distal do 2º metatarso (Figura 4).

O preparo do membro inferior inicia-se com uma incisão via dorsal, identificando-se primeiramente a artéria dorsal do pé e o seu ramo dorsal da primeira artéria metatarsal, com suas veias concomitantes. Identifica-se e isola-se o tendão extensor do 2º



**Figura 3.** Planejamento pré-operatório. A) avaliação do tamanho do polegar contralateral B) Identificação da a. dorsal do pé e seu ramo dorsal da primeira artéria metatarsal do pé.



**Figura 4.** Preparo da fonte receptora, seta branca demonstra o ponto da osteotomia do 1º metacarpo.

dedo para osteotomia no colo do 2º metatarso. Identifica-se as estruturas mais plantares, como o flexor curto do 2º dedo do pé e os nervos digitais radial e ulnar do 2º dedo para o desprendimento do retalho (Figura 5).

A fixação do 2º no 1º metacarpo ocorre por meio de uma placa em T de minimifragmentos de 2.2mm com dois parafusos proximais e dois distais ao ponto de contato dos ossos (Figura 6).

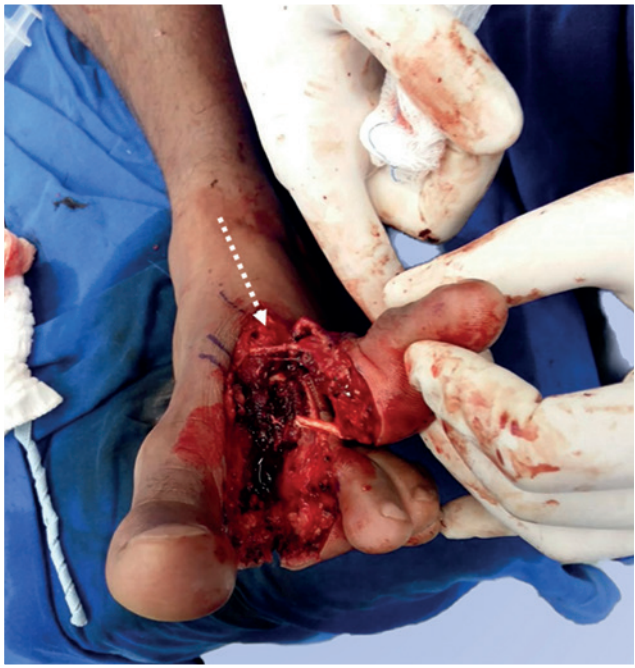

Figura 5. Retalho levantado, seta demonstrando o pedículo.

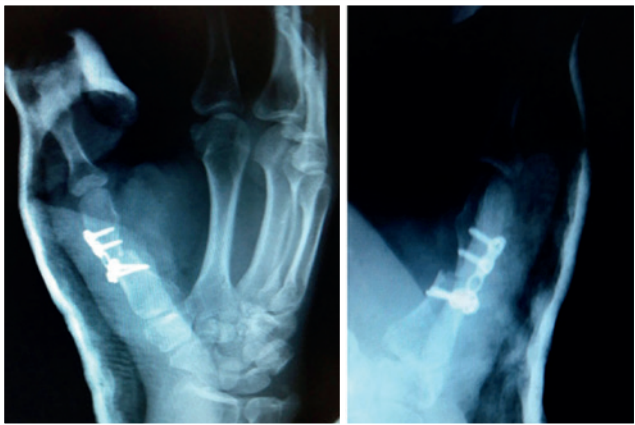

Figura 6. Síntese do 1º metacarpo com o 2º metatarso.

Para a tenorrafia dos extensores, aplicou-se a técnica de sutura tipo *Kessler* modificada com prolene 4.0 e para a tenorrafia do flexor curto do dedo com o flexor longo do polegar, foi utilizada a técnica de *Kessler* com prolene 3.0. A neurorafia e a anastomose arterial e venosa foram feitas com magnificação através do uso de microscópio e sutura com NY 8.0 e 10.0, respectivamente.

Constatou-se perfusão logo após a liberação dos clamps vasculares. Durante o fechamento foi necessário o uso de enxerto de pele para cobertura de uma pequena área cruenta (Figura 7).

O paciente evoluiu de maneira satisfatória no pós-operatório imediato. Realizados os primeiros curativos durante a internação associado a medidas para evitar vasoespasmos e trombose (membro aquecido e elevado, curativos acolchoados sem garrotear o membro e heparina subcutânea).

Houve boa integração do enxerto e o retalho não apresentou sinais de sofrimento durante a semana em que o paciente ficou internado no período pós-operatório.

Durante o acompanhamento ambulatorial, foi iniciado o processo de reabilitação para reeducação proprioceptiva do dedo transferido com posição de polegar.

Após completar-se um ano de pós-operatório, o paciente apresentou um polegar de comprimento semelhante ao contralateral, capaz de realizar pinça e segurar objetos (Figura 8).

## DISCUSSÃO

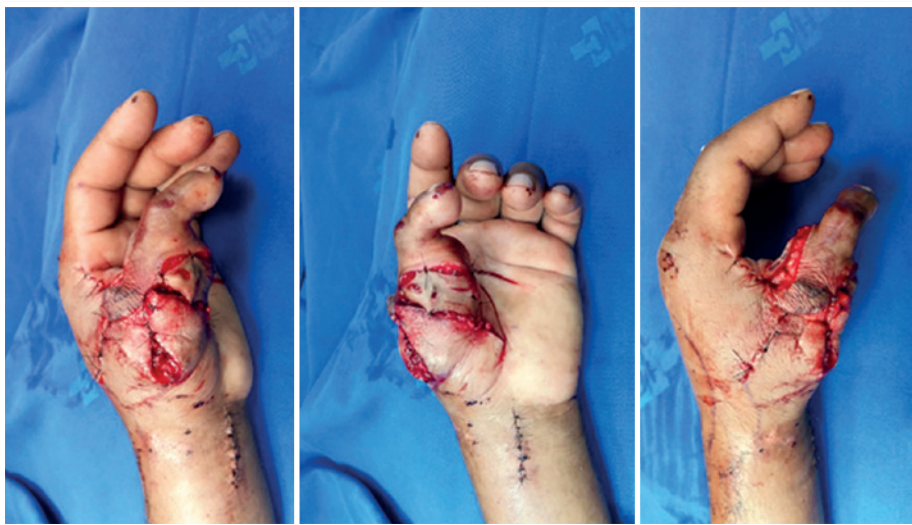
Quando há uma amputação proximal à articulação metacarpofalangeana do polegar, a transferência do segundo dedo pode ser a opção mais adequada, pois permite maior exposição da região metatarsal sem aumentar a morbidade da área doadora.

A técnica microcirúrgica tem uma taxa de sucesso de 95-100% em mãos experientes<sup>7,8</sup>, porém não é livre de complicações.

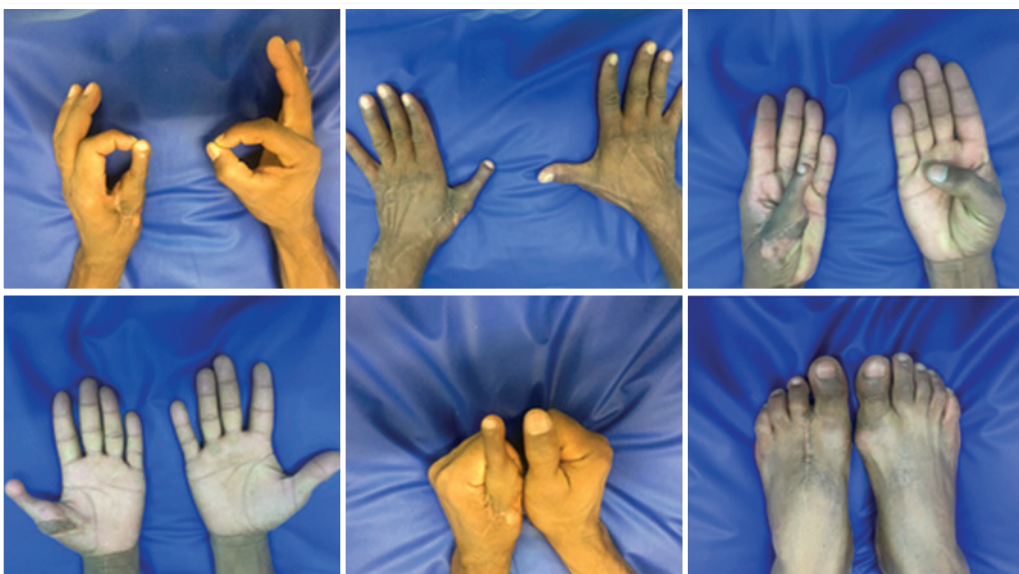Em um estudo retrospectivo, Kotkansalo et al.<sup>9</sup> realizaram avaliações funcionais de 74 pacientes (80 pés, 84 dedos transferidos) com o objetivo de compreender as consequências a longo prazo para o local doador da transferência microvascular de um ou dois dedos do pé. Como resultado, foram identificados intolerância ao frio e dor aos esforços como as queixas mais relatadas. De acordo com os dois escores funcionais utilizados, 92% dos pacientes relataram nenhuma ou pouca queixa e 83% dos pacientes obtiveram um bom resultado no pé doador.

A manutenção do alinhamento do primeiro raio e prevenção de complicações pós-operatórias precoces previu um melhor resultado. Como resultado, a satisfação dos pacientes permaneceu alta.

Complicações vasculares como vasoespasmos e trombose podem levar a perda do retalho caso não sejam identificadas e manejadas



**Figura 7.** Aspecto clínico no pós-operatório imediato.



**Figura 8.** Imagem de um ano do pós-operatório.

precocemente. A perda de cobertura cutânea pode também ocorrer por necrose da pele e rigidez articular<sup>10</sup>.

A indicação para o procedimento consiste em fatores como: paciente preferencialmente jovem e sem comorbidades, faculdades mentais mantidas, cooperativo e bem esclarecido das potenciais falhas durante o tratamento, que pode ser extenso. No sítio doador, a ausência do 2º dedo isolado não traz grandes repercussões durante a marcha<sup>6</sup>.

O transplante de dedo do pé para a mão é uma técnica confiável e útil para a reconstrução de polegares e dedos ausentes. Alcança um resultado "igual por igual" da forma que outras técnicas reconstrutivas não conseguem atingir.

Para que essa técnica apresente sucesso, deve-se identificar fatores de indicação claros, cumprindo critérios como cooperação e entusiasmo do paciente pelo procedimento, realizar um planejamento pré-operatório adequado, execução da técnica de

forma assertiva, não negligenciar cuidados pós-operatórios e a reabilitação adequada.

## CONFLITO DE INTERESSES

Os autores declaram não haver conflito de interesses.

## REFERÊNCIAS

1. Galanakos SP, Bot AGJ, Zoubos AB, Soucacos PN. Psychological and social consequences after reconstruction of upper extremity trauma: methods of detection and management. *J Reconstr Microsurg.* 2014;30(3):193-206.
2. Moran SL, Berger RA. Biomechanics and hand trauma: what you need. *Hand Clin.* 2003;19(1):17-31.
3. Littler JW. The neurovascular pedicle method of digital transposition for reconstruction of the thumb. *Plast Reconstr Surg.* 1953;12(5):303-19.
4. Henderson HP, Reid DA. Long term follow up of neurovascular island flaps. *Hand.* 1980;12(2):113-22.
5. Jones NF, Clune JE. Thumb Amputations in Children: Classification and Reconstruction by Microsurgical Toe Transfers. *J Hand Surg Am.* 2019;44(6):519.e1-519.e10.
6. Chung KC, Wei FC. An outcome study of thumb reconstruction using microvascular toe transfer. *J Hand Surg Am.* 2000; 25(4):651-8.
7. May JW, Chait LA, Cohen BE, O'Brien BM. Free neurovascular flap from the first web of the foot in hand reconstruction. *J Hand Surg Am.* 1977;2(5):387-93.
8. Lam WL, Wei FC. Toe-to-hand transplantation. *Clin Plast Surg.* 2011;38(4):551-9.
9. Kotkansalo T, Elo P, Luukkaala T, Viikki SK. Long-term effects of toe transfers on the donor feet. *J Hand Surg Eur.* 2014;39(9):966-76.
10. Ozkan O, Chen HC, Mardini S, Cigna E, Feng GM, Chu YM. Principles for the management of toe-to-hand transfer in reexploration: toe salvage with a tubed groin flap in the last step. *Microsurgery.* 2006;26(2):100-5.



# Avaliação clínica e radiográfica pós-operatória na via posterolateral do tornozelo

## Postoperative clinical and radiographic evaluation of the posterolateral ankle

Caio Azambuja Mekhitarian<sup>1</sup>, Larissa Vasconcelos de Castro<sup>1</sup>, Gabriel Hernandes de Oliveira<sup>1</sup>,  
Gustavo Demasi Quadros de Macedo<sup>2</sup>, Fernando Salgueiro Alvo<sup>3</sup>,  
Pedro Bragato Romanholi<sup>4</sup>, Elizabeth de Alvarenga Borges da Fonsêca<sup>5</sup>, Wellington Farias Molina<sup>6</sup>

### RESUMO

As fraturas do pilão posterior e as fraturas do tornozelo com acometimento do maléolo posterior, sobretudo aqueles documentados com presença de fragmentação, representam tanto um desafio cirúrgico quanto um desafio no manejo pós-operatório. Os autores tiveram como objetivo observar a evolução funcional do tornozelo submetido à abordagem posterolateral no paciente com fratura do tornozelo com componente posterior gerando instabilidade.

**Palavras-chave:** posterolateral; tornozelo; acesso; AOFAS, SF-12.

### SUMMARY

Posterior pilon and ankle fractures involving the posterior malleolus, especially those documented with fragmentation, represent a surgical and postoperative management challenge. The aim of the study was to observe the functional evolution of the ankle submitted to the posterolateral approach in a patient with an ankle fracture with a posterior component generating instability.

**Keywords:** posterolateral, ankle, access, AOFAS, SF-12.

### INTRODUÇÃO

As fraturas de alta energia do pilão posterior e as fraturas do tornozelo com acometimento do maléolo posterior representam tanto um desafio cirúrgico quanto um desafio no manejo pós-operatório<sup>1</sup>.

São fraturas extremamente comuns, envolvem o maléolo posterior numa prevalência variável (7 a 44%) e ocorrem como resultado de tração indevida exercida pelo ligamento tibiofibular posteroinferior<sup>2</sup>. A tomografia computadorizada tem importância fundamental na decisão da abordagem cirúrgica. Com ela podemos

1. Residente do Serviço de Ortopedia e Traumatologia do Hospital do Servidor Público Estadual de São Paulo – HSPE, São Paulo, SP, Brasil

2. Residente do Grupo de Pé e Tornozelo do Hospital do Servidor Público Estadual, São Paulo, SP, Brasil

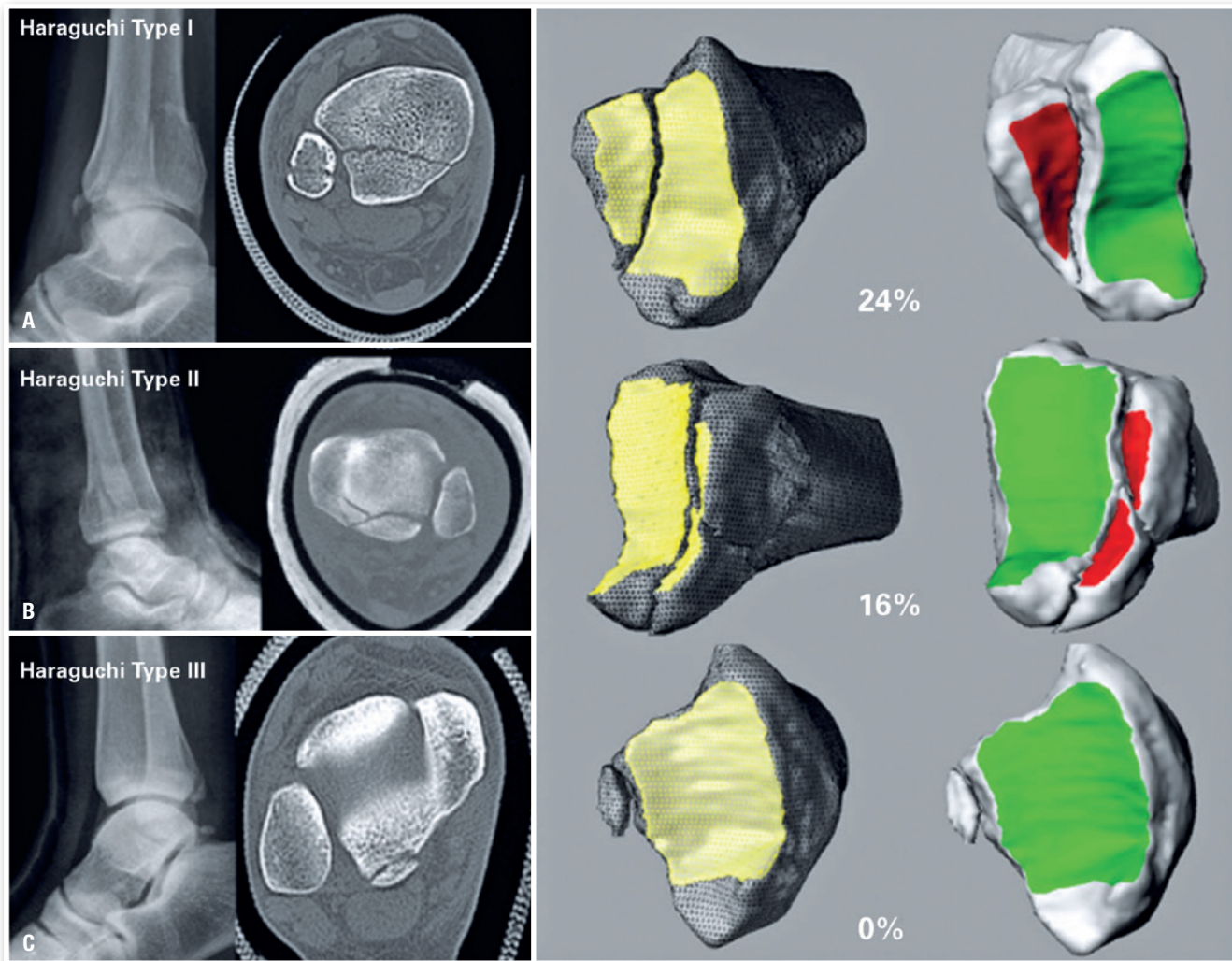
3. Médico assistente voluntário do Serviço de Ortopedia e Traumatologia do Hospital do Servidor Público Estadual de São Paulo – HSPE, São Paulo, SP, Brasil

4. Fellow em cirurgia de Pé e Tornozelo do Hospital Alemão Oswaldo Cruz, São Paulo, Brasil

5. Residente do Grupo de Pé e Tornozelo e Ortopedia Infantil e Reconstrução, Hospital do Servidor Público Estadual de São Paulo – HSPE, São Paulo, SP, Brasil

6. Chefe do Grupo de Pé e Tornozelo do Serviço de Ortopedia e Traumatologia do Hospital do Servidor Público Estadual de São Paulo – HSPE, São Paulo, SP

**Autor responsável:** Wellington Farias Molina / **E-mail:** wellmolina@gmail.com



**Figura 1.** Classificação de Haraguchi.

**Fonte:** Posterior Malleolar Fracture Patterns - Scientific Figure on ResearchGate. Available from: [https://www.researchgate.net/figure/Original-classification-as-coined-by-Haraguchi-et-al-based-on-transverse-2DCT-in-2-mm-or\\_fig3\\_273784365](https://www.researchgate.net/figure/Original-classification-as-coined-by-Haraguchi-et-al-based-on-transverse-2DCT-in-2-mm-or_fig3_273784365) [accessed 19 Jun, 2023].

utilizar a classificação de Haragushi como guia de planejamento cirúrgico, sendo a tipo I fragmentação pósterolateral simples, a tipo II fragmento posterior envolvendo o maléolo medial e a tipo III quando o fragmento é pequeno em formato de concha ("small shell") (Figura 1)<sup>2</sup>.

É sabido que uma redução anatômica no tornozelo instável é necessária para alcançar um resultado funcional bem-sucedido.

A maioria dos cirurgiões considera que os fragmentos maleolares posteriores que envolvem mais de 25% a 30% da superfície distal do pilão tibial devem ser fixados para obter um tornozelo estável e um melhor resultado funcional pós tratamento<sup>3,4</sup>.

As características anatômicas do maléolo posterior e sua importância na estabilização da articulação do tornozelo têm recebido cada vez mais atenção por parte dos cirurgiões e têm se tornado foco de pesquisas recentes. Para estas fraturas as abordagens posteriores, como a via posterolateral ou posteromedial, tornaram-se mais utilizadas, favorecendo a exposição e a fixação interna. A visualização do tálus, por exemplo, é importante nas abordagens posteriores, pois permite avaliar um possível dano articular<sup>5</sup>.

Quando as fraturas do maléolo medial e lateral são combinadas com fraturas do maléolo posterior e a linha de fratura se estende para a parte posterior do maléolo medial, o ortopedista não consegue ver a

redução articular sob visão direta na cirurgia, se a abordagem anterior convencional for usada. No entanto, se for adotada a abordagem posteromedial, que precisa evitar os vasos tibiais posteriores e o nervo tibial, o risco e a dificuldade da cirurgia aumentam, e com isso a lesão iatrogênica pode ser facilmente causada<sup>6</sup>.

Já a abordagem posterolateral proporciona excelente visualização para a inserção de placas na fíbula e fácil acesso ao tornozelo posterior. As limitações dessa abordagem incluem proximidade à artéria fibular, nervo sural e veia safena parva, e exposição deficiente da estrutura do lado medial<sup>7</sup>.

O objetivo deste trabalho é descrever o grau de satisfação funcional, bem como a qualidade de vida, através da aplicação de questionários e escalas em paciente com fratura de tornozelo submetido à osteossíntese interna pela via posterolateral.

## RELATO DO CASO

Paciente sexo feminino, 44 anos, relata trauma torsional do tornozelo esquerdo, evoluindo com dor, edema circunferencial e dificuldade de apoio no membro afetado. Compareceu ao Pronto-Socorro do HSPE, diagnosticado com fratura do tornozelo esquerdo através das radiografias realizadas (Figura 2).

No Pronto-Socorro, optado por redução e imobilização com gesso compressivo seguido de radiografia pós redução (Figura 3). Avaliada redução, solicitado realização de tomografia computadorizada

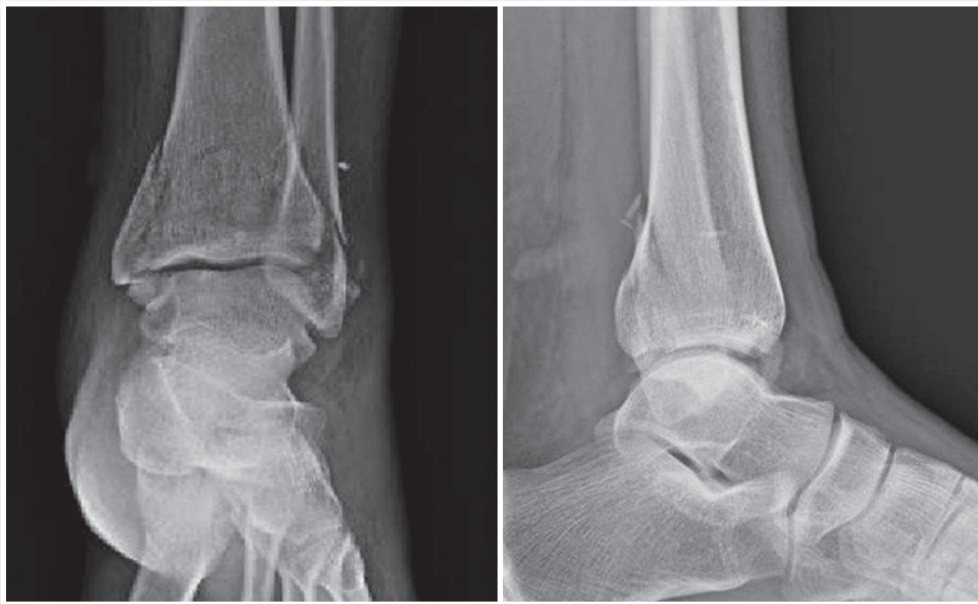para avaliar o maléolo posterior e elucidar decisão terapêutica (Figura 4).

Após análise com exame complementar, a fratura do maléolo posterior foi classificada como Haraguchi tipo 2 com indicação de fixação. Desta forma, optado por abordagem cirúrgica por via posterolateral para tratamento pelo grupo de cirurgia de Pé e Tornozelo do Serviço de Ortopedia e Traumatologia referido hospital.

A técnica cirúrgica realizada consistiu em uma incisão longitudinal a meia distância entre o maléolo lateral e o tendão calcâneo, podendo estender-se até a ponta do maléolo. O nervo sural, em média 25 mm posterior a fíbula é identificado para evitar lesões. Após isso, realiza-se incisão da bainha do retináculo dos fibulares. Os tendões são expostos e afastados anteriormente. Na região medial, o tendão de Aquiles é afastado e o músculo flexor longo do hálux é encontrado, subsequentemente afastado medialmente e a região posterior da tibia, a sindesmose tibiofibular e a fíbula distal são expostas.

Com a exposição dos parafusos, foi realizada redução anatômica da fíbula e realizada osteossíntese com parafuso de tração e placa de proteção. Após redução da fíbula, partimos para o maléolo posterior com fixação com três parafusos canulados de 3,5 mm. O maléolo medial foi fixado com canelado de 3,5 mm de forma percutânea.

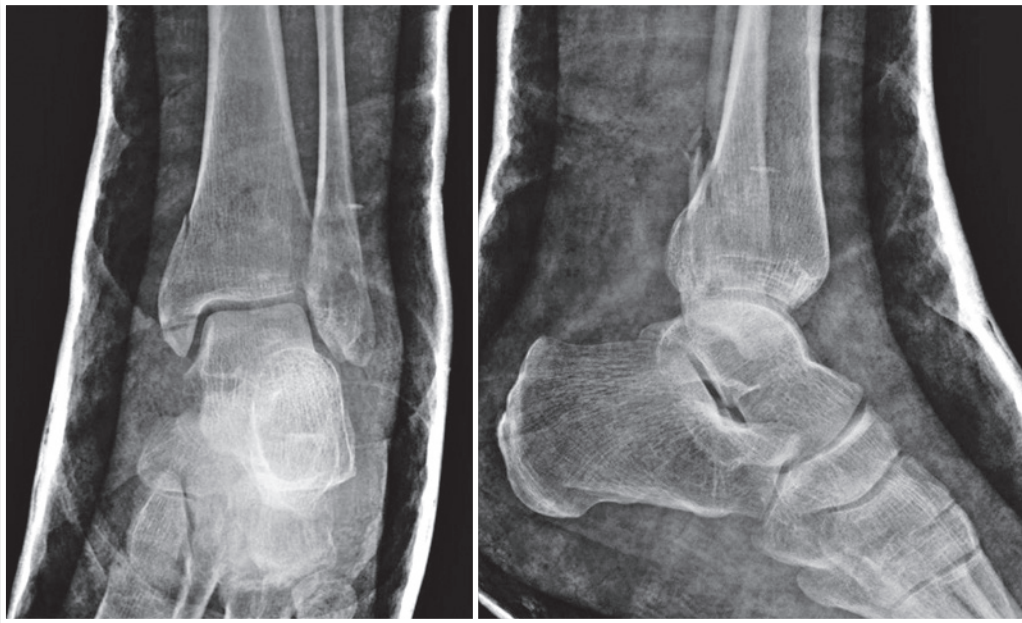
O paciente deste estudo foi acompanhado por 16 meses pós-operatório (Figuras 5 e 6). No nono mês de acompanhamento foi submetido à avaliação de dois questionários: o Short Form-12



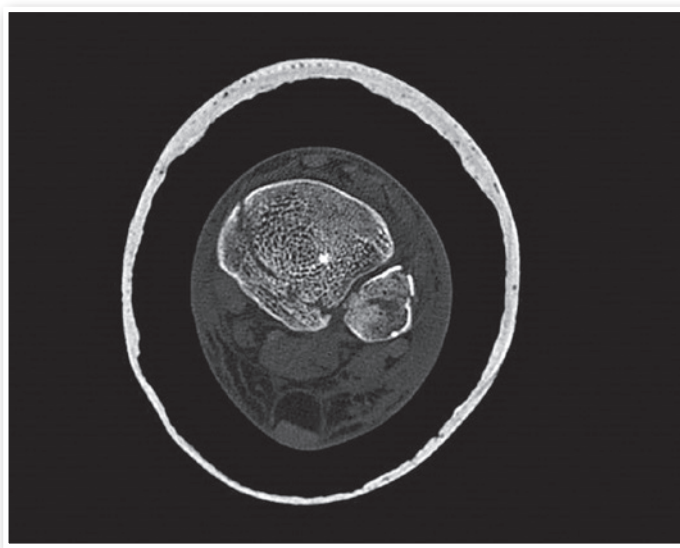
**Figura 2.** Radiografias do tornozelo esquerdo nas incidências em anteroposterior (AP) e perfil.

(SF-12) e o questionário da “American Orthopedic Foot and Ankle Society” (AOFAS) para avaliar qualidade de vida, satisfação pessoal, dor e função do tornozelo após a cirurgia. Totalizando 27 pontos no SF-12 e 66 pontos no AOFAS.

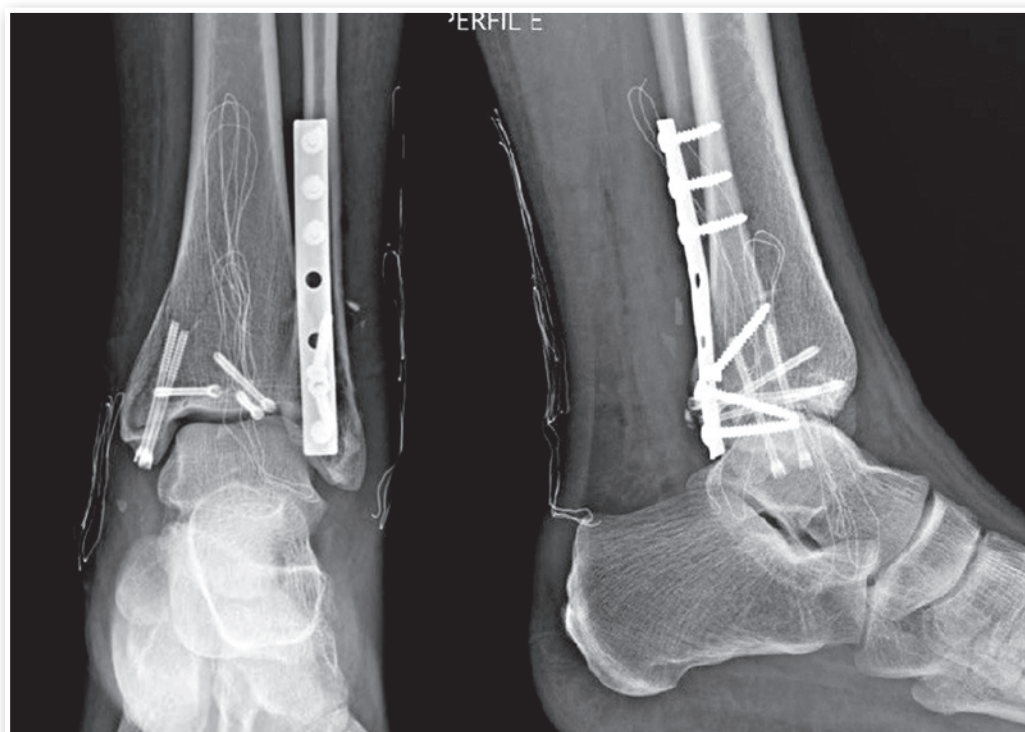
De acordo com o questionário SF-12, a média do pós-operatório foi de  $23,40 \pm 2,36$  e ao aplicar o questionário AOFAS no pós-operatório, obteve-se uma média de  $69,10 \pm 21,48$ , o que indica resultados satisfatórios (bons-excelentes) na casuística aqui analisada.



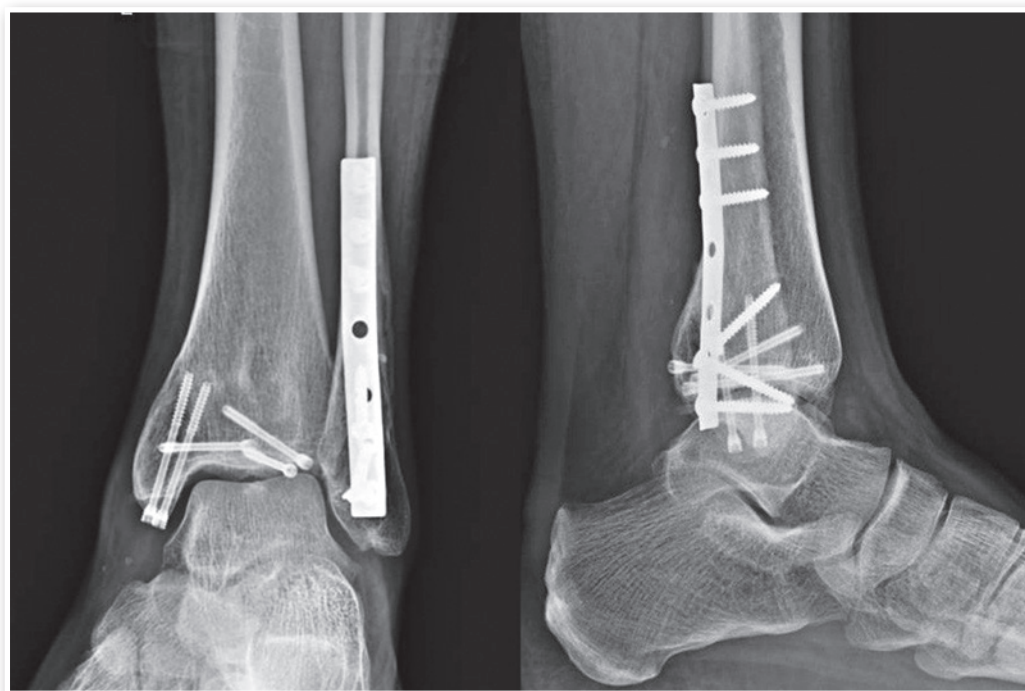
**Figura 3.** Radiografias do tornozelo esquerdo pós-redução nas incidências em anteroposterior (AP) e perfil.



**Figura 4.** Tomografia computadorizada tornozelo esquerdo corte axial visualizando fratura do maléolo posterior Haraguchi tipo 2.



**Figura 5.** Radiografias do tornozelo esquerdo pós-operatório imediato nas incidências em anteroposterior (AP) e perfil.



**Figura 6.** Radiografias do tornozelo esquerdo 16º mês pós-operatório nas incidências em anteroposterior (AP) e perfil.

## DISCUSSÃO

O termo “pilão posterior” foi introduzido por Hansen e Sigvard para descrever uma fratura com uma combinação de força rotacional e carga axial<sup>8</sup>. A fratura do pilão posterior deve ser claramente distinguida da fratura do maléolo posterior pequeno porque diferem nas técnicas de redução, objetivos do tratamento e resultados. As fraturas rotacionais simples do tornozelo são comuns e o maléolo posterior pode ser avulsionado com pouco ou nenhum dano da cartilagem. Em contraste, lesões complexas do tornozelo ou da tibia associadas a grandes fraturas deslocadas do maléolo posterior requerem redução e fixação do fragmento para restaurar a mecânica articular<sup>8</sup>.

As indicações e o tratamento das fraturas do tornozelo envolvendo o pilão tibial posterior continuam sendo um desafio cirúrgico. Via de regra, grandes fragmentos que constituem mais de 25% da superfície articular são tratados cirurgicamente<sup>9</sup>. No entanto, alguns estudos indicam que a fixação cirúrgica de pequenos fragmentos pode ter um efeito benéfico na estabilidade da articulação. Isso sugere que esta região é especialmente importante para a função articular normal<sup>9</sup>.

As fraturas do pilão posterior são frequentemente associadas à lesão do ligamento da sindesmose inferior. Este ligamento origina-se do maléolo posterior, insere-se na porção posterior do maléolo lateral e é uma estrutura importante para a manutenção da estabilidade do tornozelo<sup>10</sup>. Além disso, as fraturas do pilão posterior podem ser acompanhadas pelo deslocamento do tálus ou fraturas cominutivas do maléolo lateral e/ou medial. Assim, as fraturas do pilão posterior têm um padrão entre as fraturas típicas do maléolo posterior e são consideradas instáveis. Assim, é necessário selecionar uma técnica confiável de redução e fixação nos tratamentos clínicos. A imobilização mais longa do tornozelo é necessária nesses casos, e 2 ou 3 semanas de imobilização gessada são recomendadas. Os pacientes podem iniciar exercícios de sustentação de peso na semana 6-12 e caminhar com carga total aos 3 meses<sup>11,12</sup>.

A incisão posterolateral tem a vantagem de redução sob visualização direta do maléolo posterior, porém caso haja associação com maléolo lateral e/ou medial, é necessário realizar a posição ventral, o que permite a visualização das estruturas citadas anteriormente. A vantagem desse método é um bom efeito clínico, mas a desvantagem é que a exposição do bloco ósseo medial posterior pela incisão posterolateral requer tração excessiva do tecido mole, o que pode causar danos aos tecidos moles<sup>5</sup>.

Huang et al.<sup>8</sup> (2012) observaram a eficácia da abordagem posterolateral em 32 pacientes durante um período de acompanhamento de 28 meses por meio do escore Olerud-MolanderAnkle (OMA), os autores observaram uma taxa de resultado satisfatório de 93,8% nos pacientes tratados.

Choi et al.<sup>13</sup> (2015) operaram 50 pacientes com fraturas de tornozelo posterior pelo acesso posterolateral. Os autores identificaram uma média do AOFAS de 90,6, um resultado extremamente positivo. Os autores ainda observaram lesão no nervo sural em 2 pacientes, não sendo relatado nenhum tipo de lesão na paciente do estudo.

Gao et al.<sup>14</sup> (2019) demonstraram que o acesso posterolateral para fraturas de tornozelo foi extremamente eficaz, visto que a média do AOFAS no último período de acompanhamento (em média 14 meses) foi de 82,3 e relataram que escores acima de 75 foram encontrados em 86,9% da amostra, que totalizou 23 pacientes.

Gu et al.<sup>6</sup> (2022) observaram 12 pacientes durante um período médio de 18 meses. Após intervenção via acesso posterolateral, os autores identificaram que nenhum dos pacientes tiveram infecção e suas incisões cicatrizaram no primeiro estágio. A radiografia pós-operatória mostrou que o tempo médio de consolidação da fratura foi de 12,5 semanas (10-15 semanas). O tempo médio para os pacientes caminharem com peso foi de 13 semanas e não houve dor ou desconforto óbvios. No último acompanhamento, a pontuação média do AOFAS dos 12 pacientes foi de 87,5 (77-95), com 7 pontuações excelentes e 5 boas.

Gupta et al.<sup>15</sup> (2019) descreveram 8 pacientes submetidos ao acesso posterolateral para tratar fraturas trimaleolares. A média de idade dos pacientes foi de 48,8 anos. O tempo médio para união e carga total foi de 12,8 semanas (intervalo de 10 a 16 semanas). Um excelente resultado funcional em quatro pacientes e um bom resultado no restante dos quatro pacientes foram obtidos ao final de 12 meses de seguimento de acordo com a escala OMA.

Mingo-Robinet et al.<sup>3</sup> (2012) também observaram resultados semelhantes, no qual os autores descreveram que 9 de 10 pacientes tratados por uma abordagem posterolateral tiveram resultados excelentes ou bons de acordo com a escala AOFAS.

Weigelt et al.<sup>1</sup> (2020) após um acompanhamento médio de 7,9 anos, a média da pontuação AOFAS foi de 96 pontos, superior aos demais estudos citados anteriormente. As medidas da amplitude de movimento do tornozelo mostraram uma diferença estatisticamente significativa, mas clinicamente irrelevante, na flexão plantar e dorsiflexão entre o tornozelo afetado e não afetado. Os autores constataram que 92% dos pacientes ficaram muito satisfeitos ou satisfeitos com a evolução pós-operatória.

Em conclusão, a abordagem posterolateral oferece uma técnica eficaz para redução de fraturas e fixação de grandes fragmentos maleolares posteriores, bem como as fraturas do maléolo lateral associadas, sendo bastante efetiva no paciente aqui apresentado e em diversos outros estudos. A abordagem posterolateral forneceu melhor qualidade de vida e alto grau de satisfação dos pacientes de acordo com as escalas aplicadas.

## CONFLITO DE INTERESSES

Os autores declaram não haver conflito de interesses

## REFERÊNCIAS

1. Weigelt L, Hasler J, Flury A, Dimitriou D, Helmy N. Clinical and radiological mid- to long-term results after direct fixation of posterior malleolar fractures through a posterolateral approach. *Arch Orthop Trauma Surg.* 2020;140(11):1641-7.
2. Zhong S, Shen L, Zhao JG, Chen J, Xie JF, Shi Q, et al. Comparison of Posteromedial Versus Posterolateral Approach for Posterior Malleolus Fixation in Trimalleolar Ankle Fractures. *Orthop Surg.* 2017;9(1):69-76.
3. Mingo-Robinet J, Abril Larrainza JM, Valle Cruz JA. Posterolateral approach in trimalleolar ankle fractures: surgical technique. *Rev Esp Cir Ortop Traumatol.* 2012;56(4):313-8.
4. Schloss MG, Ghulam QM, Hannan ZD, O'Hara NN, Napora JK, McAlister IP, et al. Posterolateral plating is a safe alternative for the treatment of distal tibial fractures. *Injury.* 2020;51(7):1662-8.
5. Mitsuzawa S, Takeuchi H, Ando M, Sakazaki T, Ikeguchi R, Matsuda S. Comparison of four posterior approaches of the ankle: A cadaveric study. *OTA Int.* 2020;3(3):e085.
6. Gu Y, Zhao L, Ren Y, Wang Y, Xu C, Jiang C. Modified Posterolateral Approach for the Treatment of 2-Part Fractures of the Posterior Malleolus Associated with Medial and Lateral Malleolar Fractures: 1 Incision, 2 Windows, 3 Steel Plates. *Med Sci Monit.* 2022;28:e936039.
7. Mizia E, Pekala PA, Chomiccki-Bindas P, Marchewka W, Loukas M, Zayachkowski AG, et al. Risk of injury to the sural nerve during posterolateral approach to the distal tibia: An ultrasound simulation study. *Clin Anat.* 2018;31(6):870-7.
8. Huang R-K, Xie M, Zhao J-J, Xiao K, Kan W-S. Posterior malleolar fracture: technique and clinical experience of the posterolateral approach. *Chin J Traumatol.* 2012;15(1):23-6.
9. Forberger J, Sabandal PV, Dietrich M, Gralla J, Lattmann T, Platz A. Posterolateral approach to the displaced posterior malleolus: functional outcome and local morbidity. *Foot Ankle Int.* 2009;30(4):309-14.
10. Golanó P, Vega J, de Leeuw PAJ, Malagelada F, Manzanares MC, Götzens V, et al. Anatomy of the ankle ligaments: a pictorial essay. *Knee Surg Sports Traumatol Arthrosc.* 2010;18(5):557-69.
11. Li M, Collier RC, Hill BW, Slinkard N, Ly TV. Comparing Different Surgical Techniques for Addressing the Posterior Malleolus in Supination External Rotation Ankle Fractures and the Need for Syndesmotic Screw Fixation. *J Foot Ankle Surg.* 2017;56(4):730-4.
12. Amorosa LF, Brown GD, Greisberg J. A surgical approach to posterior pilon fractures. *J Orthop Trauma.* 2010;24(3):188-93.
13. Choi JY, Kim JH, Ko HT, Suh JS. Single Oblique Posterolateral Approach for Open Reduction and Internal Fixation of Posterior Malleolar Fractures With an Associated Lateral Malleolar Fracture. *J Foot Ankle Surg.* 2015;54(4):559-64.
14. Gao M, Liu N, Cheng Y, Shi W, Yang H. Treatment outcomes of the posterolateral approach of plate fixation for posterior pilon fractures. *Exp Ther Med.* 2019;17(5):4267-72.
15. Gupta S, Virk JS, Malhotra A, Garg SK. Fragment-specific fixation of trimalleolar fractures utilizing the posterolateral approach: A preliminary experience. *J Orthop Surg (Hong Kong).* 2019;27(2):2309499019842289.
16. Haraguchi N, Haruyama H, Toga H, Kato F. Pathoanatomy of posterior malleolar fractures of the ankle. *J Bone Joint Surg Am.* 2006 May;88(5):1085-92. doi: 10.2106/JBJS.E.00856. Erratum in: *J Bone Joint Surg Am.* 2006 Aug;88(8):1835.

# *Fratura intra-articular com cominuição posterior do rádio distal com uso de placa bloqueada por via de acesso dorsal*

## *Intra-articular fracture with posterior comminution of the distal radius using a locking plate through a dorsal access route*

Fernando Luis de Oliveira Aurich<sup>1</sup>, Meiry Fabiane Janiro<sup>2</sup>, Lenisy Lima Ferreira<sup>2</sup>, Julio Cezar Ferreira Neto<sup>1</sup>, Roberto Della Torre dos Santos<sup>1</sup>, Cláudio Roberto Martins Xavier<sup>3</sup>

### RESUMO

A fratura do rádio distal é uma das fraturas mais comuns em adultos. O tratamento cirúrgico, por sua vez, apresenta controvérsias quanto a via dorsal ou volar. Este relato tem por objetivo a apresentação de um caso em que a via de acesso dorsal foi utilizada com material de síntese adequado, realizado com cirurgião experiente, apresentando bons resultados funcionais e sem complicações no seguimento pós-operatório.

**Palavras-chave:** fratura; acesso dorsal; placa bloqueada; via dorsal; rádio distal.

### INTRODUÇÃO

As fraturas do rádio distal são um dos tipos de fraturas mais comuns dentro da ortopedia representando até 18% do total de fraturas ortopédicas em adultos. Possui um pico bimodal sendo mais

### SUMMARY

Distal radius fracture is one of the most common fractures in adults. Its treatment has a wide range of options, with indications ranging from conservative to surgical. Surgical treatment, in turn, presents controversy regarding the dorsal or volar approach. The aim of this report is to present a case in which the dorsal approach was used with adequate synthesis material, performed by an experienced surgeon, with good functional results and no complications in the postoperative follow-up.

**Keywords:** Distal radius; fracture, dorsal approach, locked plate fixation.

comum trauma de baixa energia com a mão espalmada sobre o solo em pacientes idosos e com osteopenia associada, além de pacientes jovens com trauma de alta energia<sup>1,2</sup>.

Existem uma série de dados a serem considerados para o tratamento cirúrgico e conservador.

1. Médico Assistente do Grupo de Mão do Serviço de Ortopedia e Traumatologia do Hospital do Servidor Público Estadual (HSPE), São Paulo, SP, Brasil

2. Residente do Serviço de Ortopedia e Traumatologia do Hospital do Servidor Público Estadual (HSPE), São Paulo, SP, Brasil

3. Chefe do Grupo de Mão do Hospital do Servidor Público Estadual (HSPE), São Paulo, SP, Brasil

**Autor Responsável:** Fernando Luis de Oliveira Aurich / **E-mail:** fernando.aurich@gmail.com



O tratamento cirúrgico tem ganhado diferentes práticas e opiniões a partir da evolução dos materiais de síntese existentes no contexto atual. A maioria das fraturas de rádio distal intra-articulares, desviadas, cominutas e instáveis têm indicação do tratamento cirúrgico, exceto se houver contraindicações pertinentes do paciente. Sendo a maioria realizada com placas bloqueadas volares pré-moldadas com ângulo variável e de baixo perfil<sup>2,3</sup>.

A via de acesso dorsal atinge uma melhor abordagem em fraturas com fragmentos dorsais desviados ou não, como em fraturas de cisalhamento dorsal (Barton dorsal), fraturas “die-punch” ou nas que uma redução indireta com a abordagem volar não pode ser obtida. Em muitas destas fraturas existe um comprometimento da estrutura ligamentar radiocárpica, que por vezes é o responsável do desvio maior do fragmento, sendo de melhor visualização e abordagem pela via dorsal<sup>3,4</sup>.

Existe ainda uma resistência entre os cirurgiões ao uso das placas bloqueadas por via dorsal, considerando o histórico de material de síntese rudimentar com descrição na literatura de uma taxa elevada de complicações associadas, como a presença de tendinopatias crônicas e até ruptura de músculos do compartimento extensor que acontecem devido ao atrito com o implante<sup>5</sup>. Assim considerando, é necessário um cuidado maior, e realizar indicações precisas visando um resultado funcional satisfatório sem necessidade de retirada posterior do implante nem complicações associadas<sup>3,6</sup>.

## RELATO DO CASO

Paciente com 21 anos, sexo masculino, com histórico de queda ao nível do solo sobre o punho direito em extensão evoluindo com dor, aumento de volume, deformidade e impotência funcional. Ao exame físico apresentava pele íntegra, edema +/4+ e neurovascular distal preservado no membro acometido. Solicitada radiografia do punho anteroposterior (AP) (Figura 1) e perfil (Figura 2), onde pode ser visualizada fratura de rádio distal intra-articular com fragmento posterior e fratura do processo estiloide da ulna. Devido a fratura intra-articular e melhor planejamento cirúrgico, foi solicitada tomografia computadorizada do punho direito (Figura 3), onde foi melhor visualizado o deslocamento do fragmento posterior com cominuição associada.

Desta forma, foi optado por tratamento cirúrgico e realização de placa por via dorsal.

## TÉCNICA CIRÚRGICA

Paciente em decúbito dorsal horizontal, com realização de bloqueio anestésico regional. Colocados campos estéreis após técnicas de antisepsia, após realizado técnica de exsanguinação do membro e garroteamento com pneumático.

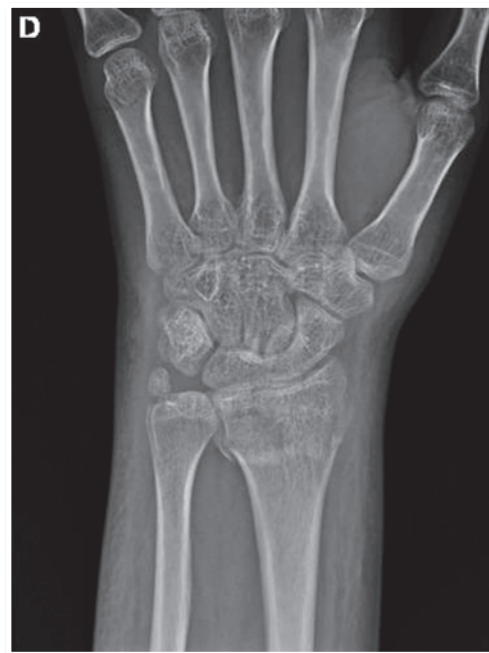

Figura 1. Radiografia AP do punho.

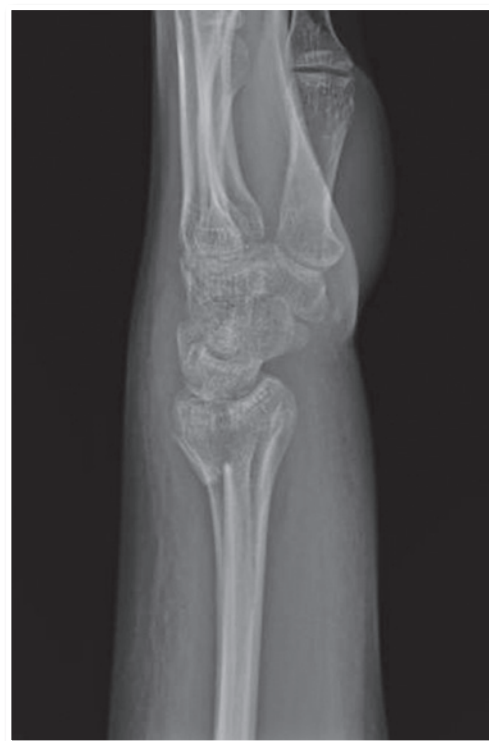

Figura 2. Radiografia perfil do punho.

O acesso cirúrgico de escolha foi o acesso dorsal do rádio, com uma incisão entre o processo estilóide do rádio e da ulna com referência ao tubérculo de Lister, começando 3 cm proximal à articulação do punho e cerca de 5 cm distal; fez-se a incisão sobre o retináculo do extensor longo do polegar (terceiro compartimento extensor) rebatendo este para radial, realizada, com auxílio de um descolador, a elevação do quarto compartimento para que houvesse exposição completa da face dorsal do rádio (Figura 4).

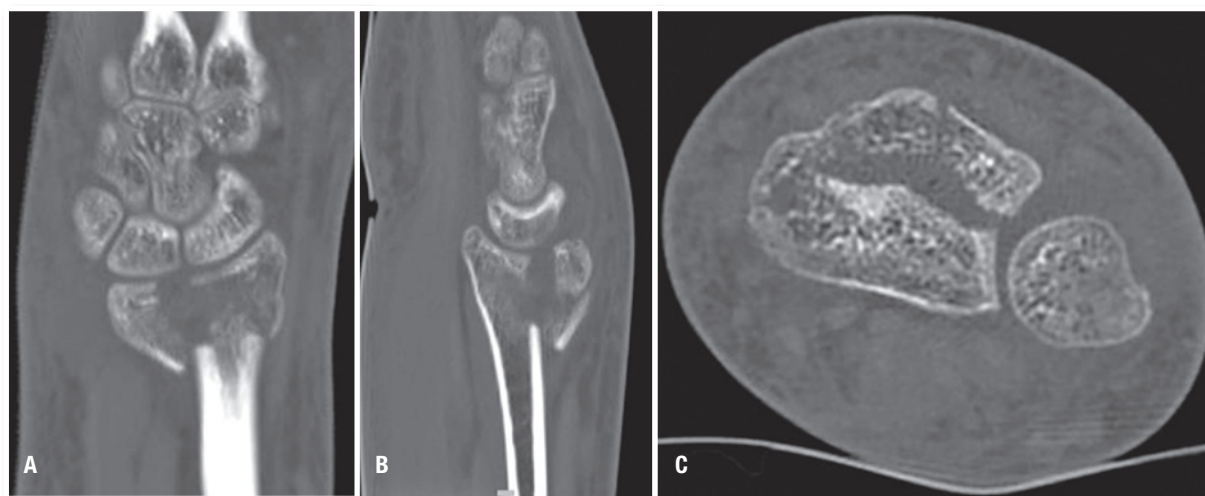
A seguir foi realizada redução dos fragmentos com auxílio de um elevador periosteal posicionados com fio de Kirchner provisório de 1,5 mm; confirmada a redução sob fluoroscopia. Posicionada a placa bloqueada dorsal para rádio distal a cerca de 2 mm da articulação (Figura 5). Checado novamente sob fluoroscopia (Figura 6), realizado a colocação dos parafusos corticais mais distantes ao foco e quando posicionada, realizado o bloqueio da placa com

os parafusos mais próximos à fratura, seguido de fechamento por planos até a pele.

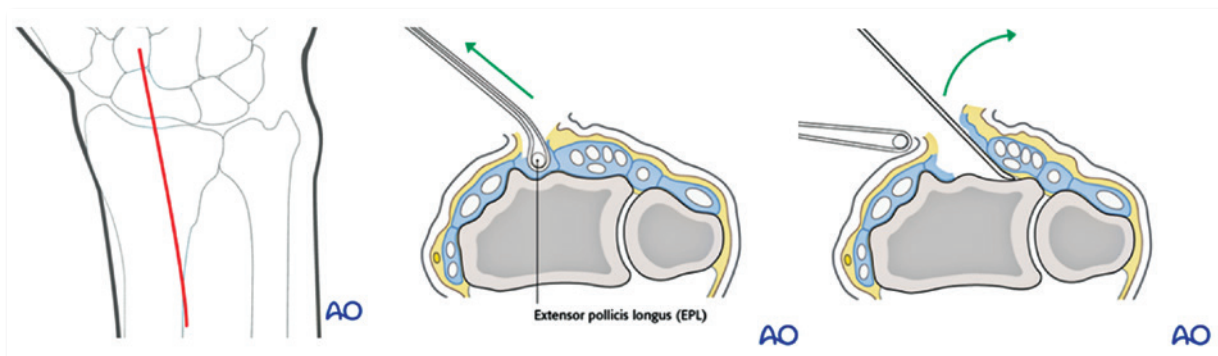
No pós-operatório foi mantida uma tala axilo palmar por 7 dias para analgesia, seguida de liberação e estímulo de mobilização articular ativa, com restrição de carga no membro operado por 6 semanas. Após este período, realizada reabilitação sem restrições (Figura 7).

## DISCUSSÃO

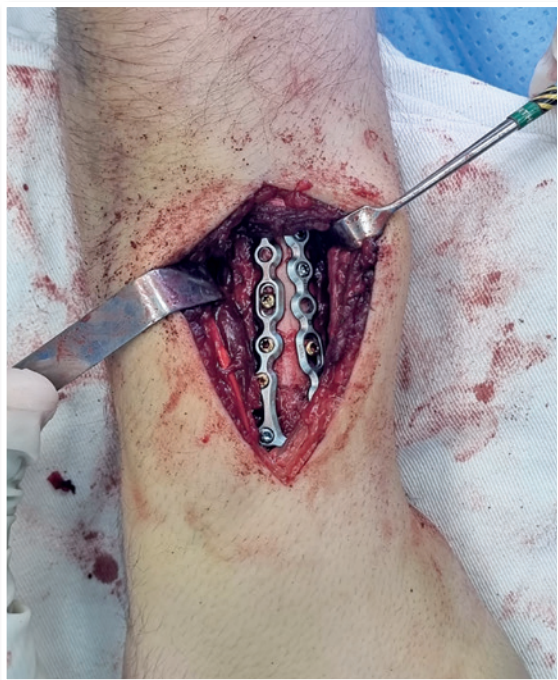Demonstramos o uso de uma placa bloqueada, por via dorsal. O paciente é jovem com história de trauma de baixa energia com a mão espalmada sobre o solo, evoluindo com uma fratura intra-articular do rádio distal direito identificada em radiografias do punho AP e perfil, como descrito anteriormente. Foi realizado um estudo



**Figura 3.** Tomografia computadorizada de punho direito, corte coronal (a), sagital (b) e axial (c).



**Figura 4.** Incisão e acesso cirúrgico via dorsal conforme AO Surgery Reference.

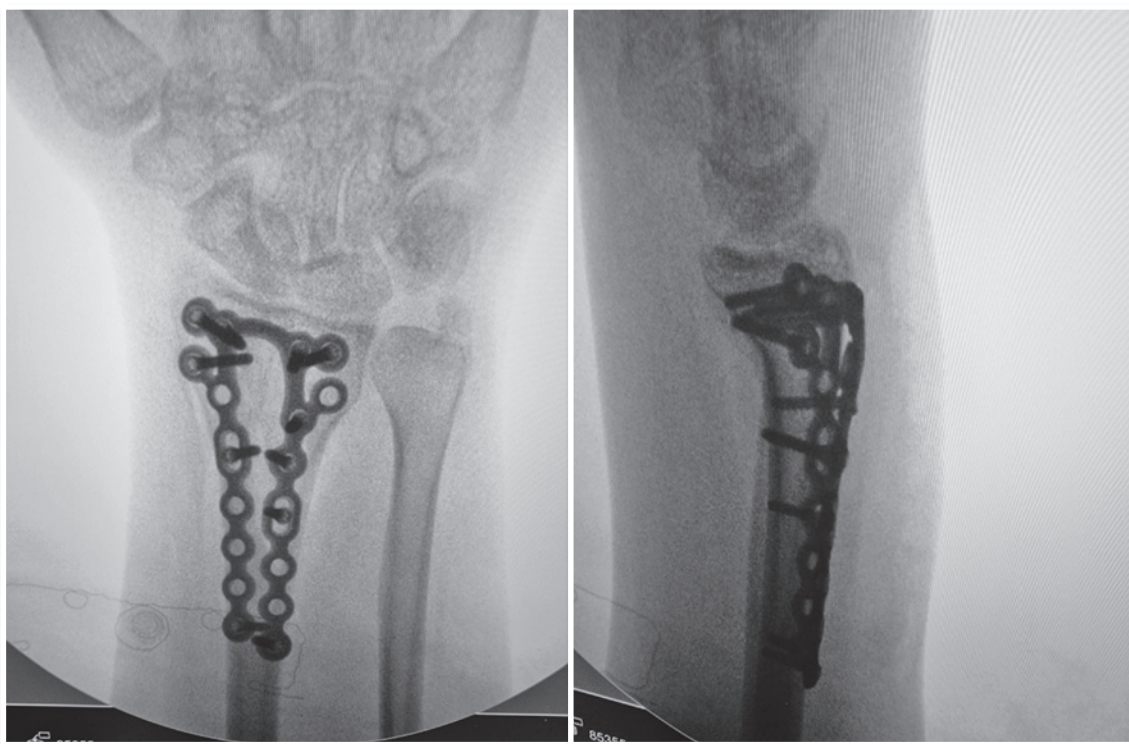


**Figura 5.** Resultado final após fixação da placa por via dorsal.

tomográfico confirmando a cominuição dorsal e utilizado para planejamento cirúrgico.

Optado por realizar uma placa bloqueada, sendo realizada a técnica cirúrgica por via dorsal do rádio distal. Foi considerada a escolha cirúrgica pelo paciente com alta demanda funcional e desvio de fragmento para dorsal por força ligamentar do complexo radiocarpal, sendo este o fato que influenciou diretamente na abordagem de via, devido a melhor visualização do fragmento e redução considerada seu desvio. O paciente fez o seguimento pós-operatório adequado com imobilização por uma semana no pós-operatório e evoluindo após com boa mobilização sem bloqueio da prouppinação, sem queixa de atrito da placa com tendões extensores ao exame físico e uma recuperação total da amplitude de movimento do punho sem dor residual e sem limitação as funções diárias.

No caso apresentado a placa bloqueada por via dorsal teve grande benefício para o tipo de fratura apresentada, fazendo uma fixação adequada do fragmento posterior, o que poderia ter sido de difícil acesso pela via volar ou com resultados ruins, com perda da redução e conseqüente uso prolongado de imobilização gessada a fim de não perder a redução ou até mesmo necessidade de reabordagem cirúrgica<sup>6</sup>.



**Figura 6.** Imagem pós-operatório em fluoroscopia AP e Perfil do punho direito.



**Figura 7.** Reabilitação pós-operatória.

É importante assim ressaltar que não há um método de tratamento universal para as fraturas do rádio distal devendo ser considerado cada método disponível com estudo adequado da fratura, do perfil do paciente, planejamento pré-operatório e seguimento pós-operatório para que se haja um resultado satisfatório para o paciente recuperar sua função sem limitação importante e sem sequelas associadas<sup>3,6</sup>.

## CONFLITO DE INTERESSES

Os autores declaram não haver conflito de interesses.

## REFERÊNCIAS

1. Tornetta P, Ricci WM, eds. Rockwood and Green's Fractures in Adults, 9.ed. Philadelphia, PA. Wolters Kluwer Health, Inc; 2019.
2. Fares AB, Childs BR, Polmear MM, Clark DM, Nesti LJ, Dunn JC. Dorsal Bridge Plate for Distal Radius Fractures: A Systematic Review. *J Hand Surg Am.* 2021;46(7):627.e1-627.e8.
3. Lutsky K, Boyer M, Goldfarb C. Dorsal locked plate fixation of distal radius fractures. *J Hand Surg Am.* 2013;38(7):1414-22.
4. Chou YC, Chen AC, Chen CY, Hsu YH, Wu CC. Dorsal and volar 2.4-mm titanium locking plate fixation for AO type C3 dorsally comminuted distal radius fractures. *J Hand Surg Am.* 2011;36(6):974-81.
5. Ring D, Jupiter JB, Brennwald J, Büchler U, Hastings H 2nd. Prospective multicenter trial of a plate for dorsal fixation of distal radius fractures. *J Hand Surg Am.* 1997;22(5):777-84.
6. Ruch DS, Papadonikolakis A. Volar versus dorsal plating in the management of intra-articular distal radius fractures. *J Hand Surg Am.* 2006;31(1):9-16.

# Correção de geno valgo em criança com crescimento guiado

## Correction of genu valgum in a child with guided growth

Poethyra Campos Pascoal<sup>1</sup>, Douglas Manuel Carrapeiro Prina<sup>1</sup>, Elizabeth de Alvarenga Borges da Fonsêca<sup>1</sup>, Alessandro Monterroso Felix<sup>2</sup>, Monica Paschoal Nogueira<sup>3</sup>

### RESUMO

A hemiepifisiodesse com implantes em banda de tensão tipo “placas em oito” trouxe grande versatilidade para as correções angulares em ortopedia infantil, devido a técnica minimamente invasiva, sem necessidade de imobilização, e correção gradual. Descrevemos a correção de uma deformidade importante em valgo, com obtenção do alinhamento adequado em 7 meses.

**Palavras-chave:** geno valgo; correção gradual; hemiepifisiodesse; placa em oito.

### SUMMARY

Hemiepiphysiodesis with tension band implants like “eight plate” brought versatility in angular correction in pediatric orthopaedics, due to minimally invasive technique, no need for immobilization, and gradual correction. We describe a valgus deformity correction, with complete alignment in 7 months.

**Keywords:** valgus knee; gradual correction; hemiepiphysiodesis; eight plate.

### INTRODUÇÃO

A correção aguda das deformidades angulares dos membros inferiores por causas idiopáticas, genéticas ou adquiridas sempre foi um desafio para os ortopedistas pediátricos devido a necessidade de osteotomias, com necessidade de imobilização até a consolidação, ou utilização de implantes que respeitem as cartilagens de crescimento. Complicações como lesões neurovasculares, devido às correções agudas, e síndrome compartimental fazem com que esses procedimentos sejam caracterizados como complexos.

As manipulações fisárias datam de 1933, quando Phemister<sup>1</sup> demonstrou o possível controle do crescimento com menor morbidade que as osteotomias. Ele fazia uma epifisiodesse definitiva, com

ressecção de um bloco fisário e inversão do mesmo. Essa técnica demandava cálculo preciso, e muitas vezes resultava em alterações angulares, hipercorreções ou discrepância de comprimento dos membros inferiores.

Blount e Clarke<sup>2</sup>, em 1949, publicaram sua técnica de colocação de grampos com entrada metafisária e epifisária, que proporcionava a correção angular de deformidades, mas tinham frequentes quebras e extrusões, e eventualmente ocorriam lesões das placas de crescimento devido à dificuldade para retirada<sup>3</sup>.

Métaizeau et al.<sup>4</sup>, em 1998, descreveram uma técnica de controle do crescimento fisário através de um parafuso canulado através da fise, tentando reduzir as complicações do uso de grampos. No en-

1. Residente do Grupo de Pé e Tornozelo e Ortopedia Infantil e Reconstrução, Hospital do Servidor Público Estadual de São Paulo (HSPE), São Paulo, SP, Brasil

2. Médico Ortopedista do Hospital do Servidor Público Estadual de São Paulo (HSPE), São Paulo, SP, Brasil

3. Chefe do Grupo de Ortopedia Infantil e Reconstrução, Hospital do Servidor Público Estadual de São Paulo (HSPE), São Paulo, SP, Brasil

**Autor responsável:** Monica Paschoal Nogueira / **Email:** [monipn@uol.com.br](mailto:monipn@uol.com.br)

tanto, as retiradas dos parafusos não são por muitas vezes simples, e podem resultar em danos fisários.

Com o objetivo de diminuir as possíveis complicações clínicas das correções angulares, Stevens et al. e Stevens<sup>5,6</sup> desenvolveram uma placa não bloqueada de dois furos para a correção de deformidades angulares, conhecida como placa em oito. Esse implante é colocado com técnica pouco invasiva com o posicionamento de uma placa com dois furos sobre o centro da cartilagem fisária, extra periosteal, fixada por dois parafusos paralelos à cartilagem de crescimento. Um parafuso é metafisário e outro epifisário, e são colocados com técnica canulada, sob visualização radioscópica. À medida que o crescimento ósseo ocorre, há uma angulação divergente dos parafusos, de forma que gradativamente perdem seu paralelismo à placa fisária. Esse mecanismo de dobradiça com a placa onde estão fixados causa um efeito de banda de tensão, que corrige a deformidade angular. Quando a correção é alcançada, a placa e os parafusos podem ser retirados, e o crescimento volta a acontecer normalmente. Dessa forma, a placa em oito atua retardando de forma reversível o crescimento ósseo no local onde é implantada<sup>7,8</sup>.

Atualmente a hemiepifisiodesese temporária com placa em oito é considerada o tratamento de escolha para correção angular, por ser

segura com técnica pouco invasiva, sem necessidade de imobilização e bons resultados<sup>9-11</sup>.

## RELATO DO CASO

Paciente masculino, com 4 anos e meio, em seguimento por tratamento de pé torto congênito unilateral a esquerda pelo Método Ponseti, e já de alta da órtese de abdução, apresentou alinhamento em valgo importante, com distância intermaleolar de 12 cm, e quedas frequentes (Figura 1). Adquiriu marcha independente aos 15 meses. Seu pé esquerdo apresentava correção completa, e boa flexibilidade, com dorsiflexão passiva de 20 graus a esquerda e 30 graus a direita.

A análise de sua radiografia panorâmica segundo Paley e Tetsworth<sup>12</sup> mostraram eixos mecânicos dos membros inferiores em valgo.

O LDFA (ângulo lateral distal do fêmur) foi 82 graus a direita e 83 graus a esquerda, e o MPTA (ângulo proximal medial das tíbias) foi de 93 e 92 graus, evidenciando alterações no alinhamento ósseo. Apesar da hiper mobilidade da criança, não havia sinal de instabilidade dos joelhos. Os ângulos LDTAs (laterais distais das tíbias não apresentavam anormalidade (Figura 2).

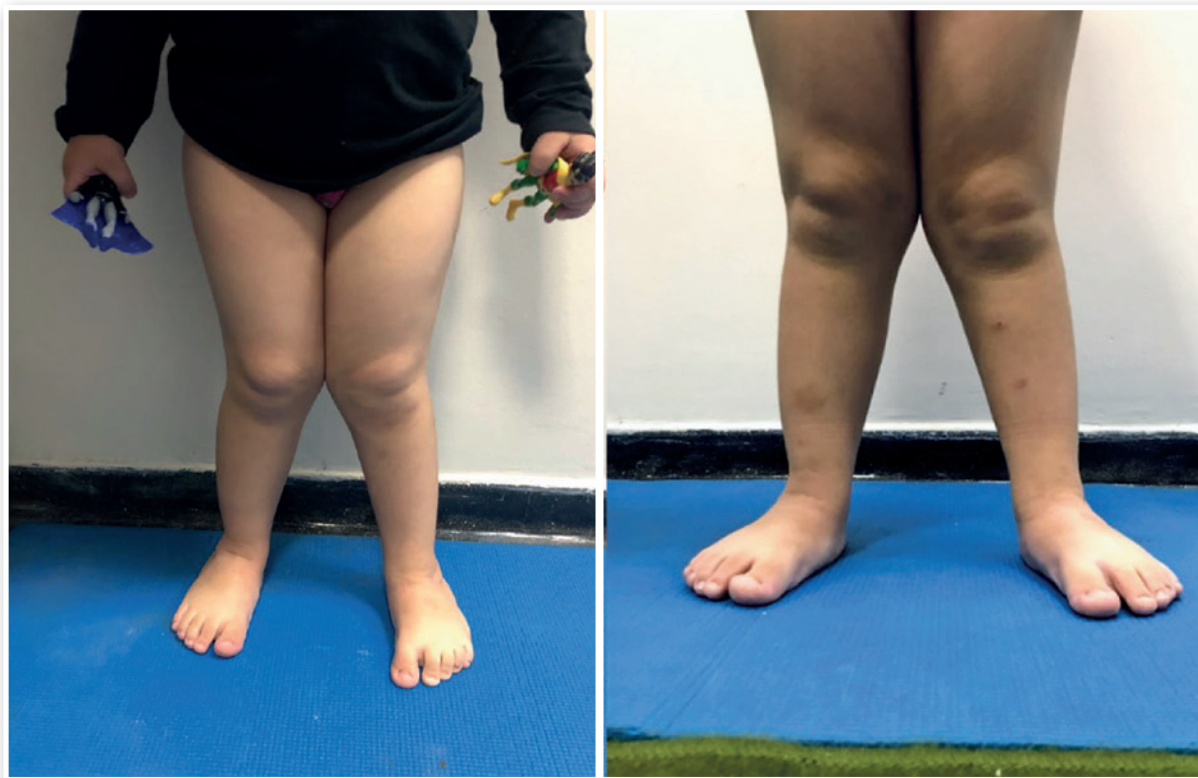

Figura 1. Valgo importante, com distância intermaleolar de 12 cm.

Indicada correção através de hemiepifisiodesse medial do fêmur medial distal e tíbias mediais proximais. Com o paciente em decúbito dorsal sob anestesia geral e peridural foi feito garroteamento de membro inferior direito com faixa Smarsh em raiz da coxa, sob radioscopia, posicionado fio de referência em fise distal do fêmur, medialmente.

Realizada a incisão medial com cerca de 2 cm, posicionada placa passando pelo fio de referência e passando dois fios guia pelos dois furos da placa (um epifisário e outro metafisário) sob radioscopia. Após visualizada boa posição da placa foi feito furo da epífise com broca e passado o primeiro parafuso. Feito furo da metáfise e passado o segundo parafuso.

Mesmo procedimento feito na tíbia medial proximal (primeiro parafuso passado na epífise e depois o metafisário)

Foi realizado visualização da articulação com contraste iodado, verificado ADM do joelho livre, sem aderência de partes moles à placa. Sutura por planos e curativo estéril feitos para finalização

do procedimento. Boa perfusão periférica após soltura do garrote (Figura 3).

Realizado mesmo procedimento do lado esquerdo, com placa também medial ao fêmur distal e tíbia medial enfaixamento de Jones bilateral. Material utilizado evidenciado na figura 4.

Paciente permaneceu durante 7 meses com as placas em 8 até correção do valgo e ângulos LDFA e MPTA, sendo assim realizada sua retirada (Figura 5).

## DISCUSSÃO

O uso de dispositivos para correções angulares, sobretudo a placa em oito, ganhou popularidade nos últimos anos no tratamento de deformidades angulares nos membros inferiores nos pacientes esqueleticamente imaturos<sup>8,9</sup>. Essas deformidades podem ter diversas causas e suas consequências geralmente são desastrosas para a marcha e arco de movimento articular quando não abordadas adequadamente<sup>13</sup>.

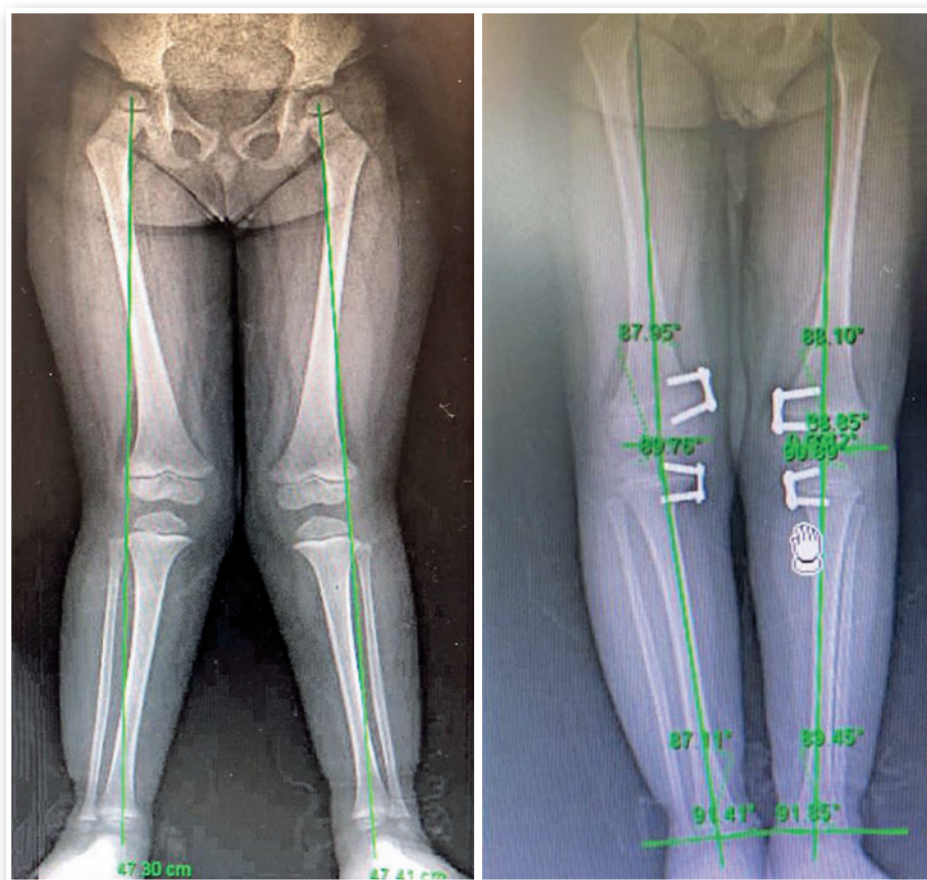
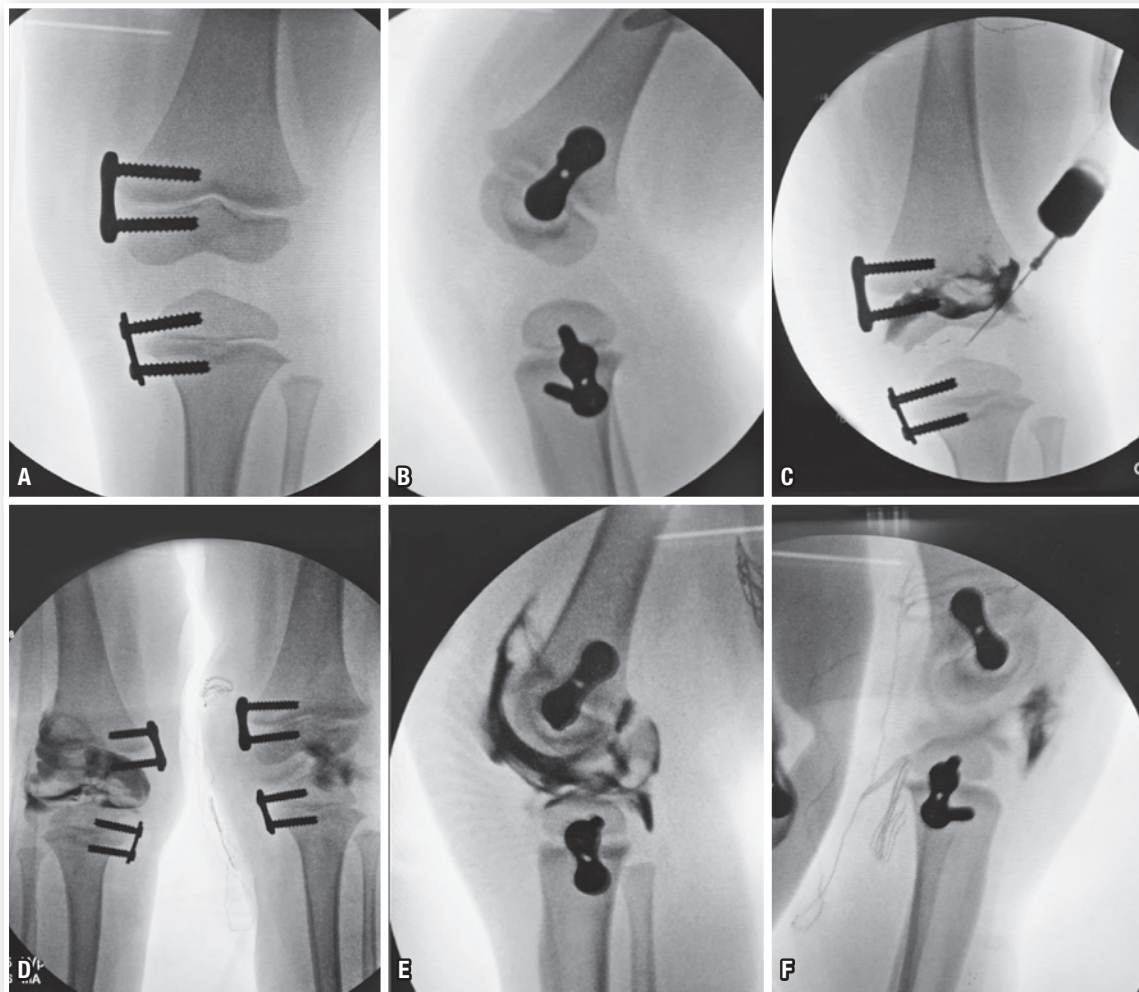


Figura 2. Radiografia Panorâmica evidenciando mau alinhamento dos membros e aumento do MPTA.



**Figura 3.** Radioscopia intraoperatórias. A e B - Radioscopia AP e perfil sem contraste; C - injeção de contraste iodado; D, E e F - radioscopia com contraste.

Boero et al.<sup>14</sup>, por sua vez, investigaram de forma retrospectiva 58 pacientes com idade aproximada de 10 anos portadores de deformidades a nível do joelho de diversas etiologias, utilizando placas em oito para correção. Obteve correção total em 78,5% dos casos e parcial em 17,9%, proporção, esta, semelhante ao nosso total de correção. Seus resultados, no entanto, mostraram correção mais rápida nos casos idiopáticos em relação aos patológicos com valores 1,43 graus e 0,38 graus/mês respectivamente.

Considerando a idade do paciente na primeira abordagem cirúrgica, tendo como ponto de referência a idade de 4 anos, a medicação cirúrgica foi baseada na deformidade angular óssea; o valgo fisiológico é devido a instabilidade ligamentar e não era o caso desse paciente. O potencial de crescimento remanescente do

paciente mais jovem também implica a possibilidade de maior grau de correção angular<sup>15</sup>.

Deve-se atentar para evitar as complicações, principalmente a supercorreção, o que está intimamente relacionado com perda ou dificuldade de seguimento pós-operatório. Kempainen et al.<sup>16</sup>, em um estudo retrospectivo, analisaram dados em prontuários de 200 pacientes tratados e obtiveram 4 casos de supercorreção com inversão da deformidade sendo todos os casos decorrentes de perda de seguimento.

## CONFLITO DE INTERESSES

Os autores declaram não haver conflito de interesses.



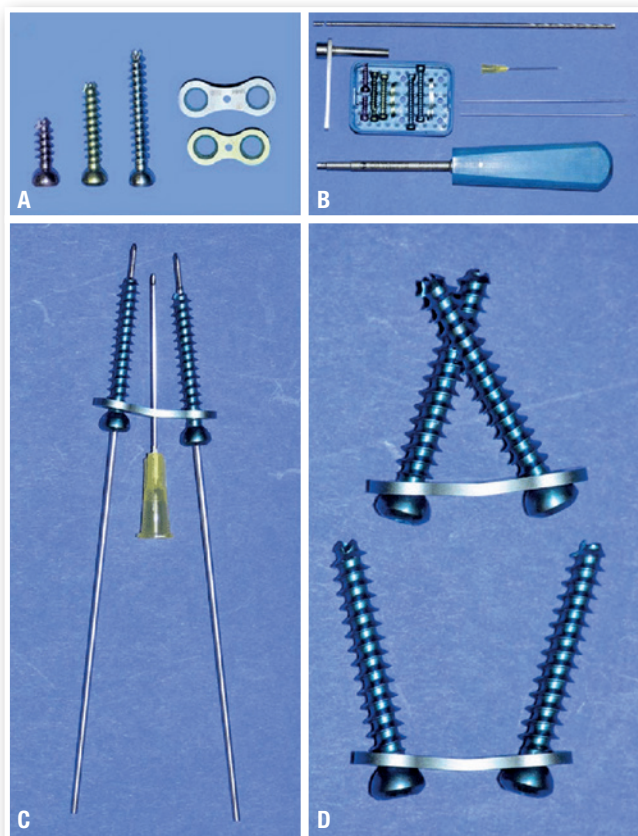


Figura 4. Material utilizado no procedimento cirúrgico.

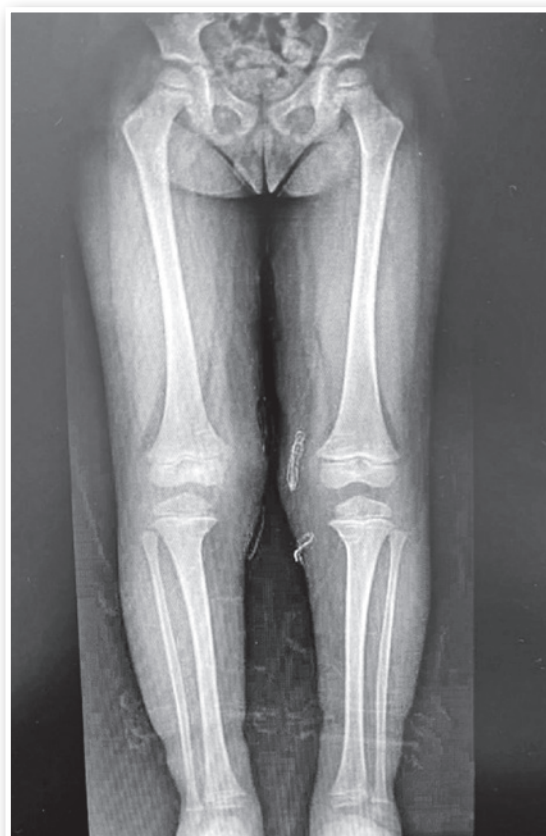

Figura 5. Radiografia final após retirada de placa em oito.

## REFERÊNCIAS

1. Phemister DB. Operative arrestment of longitudinal growth of bone in the treatment of deformities. *J Bone Joint Surg Am.* 1933;15(1):1-15.
2. Blount WP, Clarke GR. Control of bone growth by epiphyseal stapling; a preliminary report. *J Bone Joint Surg Am.* 1949;31(3):464-78.
3. Blount WP. A mature look at epiphyseal stapling. *Clin Orthop Relat Res.* 1971;77:158-63.
4. Métaizeau JP, Wong-Chung J, Bertrand H, Pasquier P. Percutaneous epiphysodesis using transphyseal screws (PETS). *J Pediatr Orthop.* 1998;18(3):363-9.
5. Stevens PM, Maguire M, Dales MD, Robins AJ. Physeal stapling for idiopathic genu valgum. *J Pediatr Orthop.* 1999;19(5):645-9.
6. Stevens PM. Guided growth for angular correction: a preliminary series using a tension band plate. *J Pediatr Orthop.* 2007;27(3):253-9.
7. Stevens PM. Guided growth: 1933 to the present. *Strategies Trauma Limb Reconstr.* 2006;1(1):29-35.
8. Stevens PM, Klatt JB. Guided growth for pathological physes: radiographic improvement during realignment. *J Pediatr Orthop.* 2008;28(6):632-9.
9. Burghardt RD, Herzenberg JE, Standard SC, Paley D. Temporary hemiepiphysal arrest using a screw and plate device to treat knee and ankle deformities in children: a preliminary report. *J Child Orthop.* 2008;2(3):187-97.
10. Burghardt RD, Herzenberg JE. Temporary hemiepiphysodesis with the eight-Plate for angular deformities: mid-term results. *J Orthop Sci.* 2010;15(5):699-704.
11. Marangoz S, Buyukdogan K, Karahan S. Is there a correlation between the change in the interscrew angle of the eight-plate and the delta joint orientation angles? *Acta Orthop Traumatol Turc.* 2017;51(1):39-43.
12. Paley D, Tetsworth K. Mechanical axis deviation of the lower limbs. Preoperative planning of uniapical angular deformities of the tibia or femur. *Clin Orthop Relat Res.* 1992;280:48-64.

13. Sharma L, Song J, Dunlop D, Felson D, Lewis CE, Segal N, Torner J, Cooke TD, Hietpas J, Lynch J, Nevitt M. Varus and valgus alignment and incident and progressive knee osteoarthritis. *Ann Rheum Dis.* 2010;69(11):1940-5.
14. Boero S, Michelis MB, Riganti S. Use of the eight-Plate for angular correction of knee deformities due to idiopathic and pathologic physis: initiating treatment according to etiology. *J Child Orthop.* 2011;5(3):209-16.
15. van Oosterbos M, van der Zwan AL, van der Woude HJ, Ham SJ. Correction of ankle valgus by hemiepiphysiodesis using the tension band principle in patients with multiple hereditary exostosis. *J Child Orthop.* 2016 Jun;10(3):267-73.
16. Kemppainen JW, Hood KA, Roocroft JH, Schlechter JA, Edmonds EW. Incomplete Follow-up After Growth Modulation Surgery: Incidence and Associated Complications. *J Pediatr Orthop.* 2016;36(5):516-20.

# Colabore com o conteúdo do Radar Científico

Para sugerir e divulgar envie e-mail para: [aprimoramento.educontinuada@gmail.com](mailto:aprimoramento.educontinuada@gmail.com) ou contato nos ramais 8729 e 8749 – Núcleo de Integração e Educação Médica e Continuada.

Participe da Comunidade Científica no WhatsApp: [\(11\) 94321-8659](https://www.whatsapp.com/joinlink/943218659) e receba atualizações.

**Participaram desta edição:** Diretoria do Cedep (Dr. Fabiano Rebouças Ribeiro), Diretoria do Hospital do Servidor (Dr. Marcelo Itiro Takano), Setor de Emergências Clínicas e Núcleo de Integração e Educação Médica Continuada (Dr. Werlley Januzzi e Dra. Marta Ferraz), Setor de Hemodinâmica (Dr. George César Ximenes Meireles), Setor de Cirurgia Geral (Dr. José Francisco de Mattos Farah e Dr. Luís Roberto Nadal), Setor de Urologia (Dr. Luís Augusto Seabra Rios), Setor de Hematologia (Dra. Vera Lúcia Piratininga de Figueiredo), Setor de Ortopedia (Dra. Monica Paschoal Nogueira), Revista Científica do Iamspe (Dr. Umberto Gazi Lippi), Núcleo de Inovação Educacional (Josiane Monteiro de Moura), Comitê de Ética em Pesquisa (Sandra Maria Pereira).

**Produção:** Comunicação Corporativa e A4&Holofote



**RADAR**  
CIENTÍFICO  
Conhecimento científico e acadêmico.



