

Correção cirúrgica de pé plano e hálux valgo em adolescente com síndrome de Down (LapiCotton)

Surgical correction of flatfoot and hallux valgus in an adolescent with Down syndrome (LapiCotton)

Elizabeth de Alvarenga Borges da Fonseca¹ , Sara Cesconeto Pandolfi² ,
Alessandro Monterroso Felix³ , Monica Paschoal Nogueira³ 

RESUMO

A associação de pé plano valgo e hálux valgo em pacientes com síndrome de Down representa um desafio terapêutico devido à frequência de hiperfrouxidão ligamentar e deformidades múltiplas. Este relato descreve o caso de uma adolescente de 14 anos, portadora de síndrome de Down, com pé plano valgo bilateral e hálux valgo doloroso, submetida à correção cirúrgica utilizando a combinação das técnicas de Lapidus e osteotomia de Cotton (LapiCotton) e do parafuso subtalar (calcâneo stop). Após insucesso do tratamento conservador, foi realizada a correção em único tempo cirúrgico, com reconstrução da estabilidade do primeiro raio, elevação do arco medial e controle da hiperpronação. O seguimento clínico e radiográfico demonstrou melhora significativa dos ângulos intermetatarsal e interfalângico, reconstituição do arco plantar e alívio dos sintomas. O uso combinado das técnicas de LapiCotton e calcâneo stop mostrou-se eficaz e seguro na correção de deformidades complexas em pacientes com síndrome de Down, promovendo bons resultados funcionais e anatômicos. O manejo individualizado, baseado nos achados clínicos e radiológicos, é fundamental para o sucesso do tratamento.

Palavras-chave: síndrome de Down; pé plano valgo; hálux valgo; osteotomia de Cotton; artrodese de lapidus; calcâneo stop; cirurgia ortopédica pediátrica.

SUMMARY

The combination of flatfoot and hallux valgus in patients with Down syndrome poses a therapeutic challenge due to the frequent occurrence of ligamentous laxity and multiple deformities. This case report describes a 14-year-old adolescent girl with Down syndrome, bilateral flatfoot, and painful hallux valgus who underwent surgical correction using a combination of the Lapidus and Cotton osteotomy techniques (LapiCotton) and subtalar screw (calcaneo stop). After failure of conservative management, a single-stage surgical correction was performed, reconstructing first ray stability, elevating the medial arch, and controlling hyperpronation. Clinical and radiographic follow-up showed significant improvement in intermetatarsal and interphalangeal angles, restoration of the plantar arch, and symptom relief. The combined use of LapiCotton and calcaneo stop techniques proved to be effective and safe for correcting complex deformities in patients with Down syndrome, providing good functional and anatomical outcomes. Individualized management based on clinical and radiological findings is essential for successful treatment.

Keywords: Down syndrome; flatfoot; hallux valgus; Cotton osteotomy; lapidus arthrodesis; calcaneo stop; pediatric orthopedic surgery.

1. R5 do Grupo de Ortopedia Infantil e Reconstrução do Hospital do Servidor Público Estadual de São Paulo (HSPE), São Paulo, Brasil
2. R4 do Grupo de Ortopedia Infantil e Reconstrução do Hospital do Servidor Público Estadual de São Paulo (HSPE), São Paulo, Brasil
3. Médico Ortopedista, Hospital do Servidor Público Estadual de São Paulo (HSPE), São Paulo, SP, Brasil
4. Chefe do Grupo de Ortopedia Infantil e Reconstrução do Hospital do Servidor Público Estadual de São Paulo, São Paulo, Brasil

Autor responsável: Elizabeth de Alvarenga Borges da Fonseca / **E-mail:** fonseca.elizabeth@hotmail.com

INTRODUÇÃO

Assim como seu equivalente adulto, a deformidade do hálux valgo (HV) pediátrico ocorre quando a falange proximal desvia lateralmente, causando uma proeminência medial da cabeça do primeiro metatarso. O HV pode ser dividido em duas categorias principais: hálux valgo juvenil (HV juvenil), que consiste em pacientes mais jovens com menos de 13 anos, e hálux valgo do adolescente (HV adolescente), que compreende adolescentes e adultos jovens. Essa delimitação é importante em relação ao manejo; o HV juvenil geralmente receberá tratamento conservador, enquanto a intervenção cirúrgica será considerada em pacientes com HV persistente ou sintomático^{1,2}.

A distribuição de gênero do hálux valgo é semelhante à observada na literatura adulta, com uma proporção de mulheres para homens de aproximadamente 10:1. Em certos distúrbios neuromusculares e do tecido conjuntivo, a etiologia, a gravidade e o tratamento podem diferir da população em geral. Por exemplo, na Paralisia Cerebral (PC), a deformidade do pé e seu efeito na marcha aumentam a probabilidade de intervenção cirúrgica, quando comparado à população em geral. O HV também pode ser observado em muitos distúrbios musculoesqueléticos ou do tecido conjuntivo, como a Síndrome de Ehlers-Danlos, Síndrome de Marfan, Osteogênese Imperfeita e Fibrodysplasia Ossificante Progressiva¹.

Na síndrome de Down, a prevalência do pé plano valgo é relatada entre 2% e 6%. Em um estudo com 50 crianças, Concolino et al.³ relataram pés planos valgos em 60% e hálux valgo em 60% das crianças com síndrome de Down; além disso, o hálux valgo foi observado após os dez anos de idade, seguindo uma ocorrência semelhante à demonstrada na população em geral^{3,4}.

A osteotomia do cuneiforme medial em cunha de abertura dorsal de Cotton e a artrodese tarsometatarsal de Lapidus são os procedimentos usuais de escolha no cenário de associação do pé plano com o hálux valgo. A determinação do método adequado geralmente baseia-se no perfil do paciente e na apresentação da deformidade. Instabilidade grave, degeneração articular tarsometatarsica e hálux valgo geralmente levam à indicação de fusão. Apesar da confiabilidade em termos de estabilidade e resultados funcionais, o procedimento de Lapidus não é isento de inconvenientes, como maior tempo de reabilitação e risco de não união. Estudos recentes têm discutido a estabilidade da técnica com parafusos, fios versus placas bloqueadas⁵⁻⁷.

A osteotomia de Cotton, descrita originalmente por Cotton em 1936, é amplamente empregada como parte do arsenal de correção do pé plano adquirido do adulto, mas sua aplicação em pacientes pediátricos tem ganhado destaque nas últimas décadas, principalmente quando associada à artrodese do primeiro raio. Essa técnica permite flexão plantar do primeiro raio sem encurtamento, corrigindo a pronação excessiva e auxiliando na formação do arco medial longitudinal⁷.

O presente artigo tem como objetivo descrever um caso de uma paciente do sexo feminino que apresentava pé plano bilateral e hálux valgo doloroso, no qual foi utilizada a associação da técnica de LapiCotton e do calcâneo stop.

RELATO DO CASO

Paciente do sexo feminino, 14 anos, com diagnóstico confirmado de síndrome de Down, acompanhada em serviço de referência em ortopedia pediátrica. Evoluía com deformidade toracolombar (escoliose leve) e queixas de dor crônica em ambos os pés, especialmente na região do hálux e ao longo da borda medial plantar, associadas a claudicação e alterações visíveis da marcha. Referia limitação para atividades físicas escolares, além de desconforto significativo ao uso prolongado de calçados.

Durante a avaliação inicial, optou-se por manejo conservador com a confecção de palmilhas sob medida, orientações quanto ao uso de sapatos adequados – solado firme e adequado suporte do arco medial – além de encaminhamento à fisioterapia motora, com foco em reeducação da marcha, fortalecimento muscular intrínseco dos pés e alongamento e fortalecimento do tendão de Aquiles.

Após seis meses de tratamento conservador, houve manutenção das queixas algicas e biomecânica inadequada da marcha. Foram solicitadas radiografias e discutida abordagem cirúrgica.

Ao exame físico ortopédico, observava-se retropé valgo bilateral, antepé abduído com pronação do primeiro raio e hálux valgo bilateral, mais acentuado à direita. O teste de Jack foi negativo, indicando ausência de arco plantar dinâmico. O tendão de Aquiles não apresentava encurtamento bilateral, com dorsiflexão passiva do tornozelo dentro dos parâmetros normais. Não havia limitações de flexoextensão do joelho ou discrepâncias de comprimento dos membros inferiores. Observou-se varização adequada do retropé ao se posicionar na ponta dos pés, sugerindo flexibilidade da deformidade (Figura 1).

A avaliação radiológica foi realizada com radiografias em carga (AP e perfil dos pés), revelando aumento significativo dos ângulos intermetatarsal (IMT) e interfalângico (HIA), compatíveis com hálux valgo moderado a grave. Também foi evidenciada diminuição do ângulo do arco medial longitudinal, caracterizando colapso do arco plantar. O ângulo de Meary e o ângulo talonavicular estavam alterados, sustentando o diagnóstico de pé plano flexível com componente de hiperpronação (Figura 2).

DESCRIÇÃO CIRÚRGICA – TÉCNICA DE LAPICOTTON

Com base nos achados clínicos e radiológicos, optou-se pela correção cirúrgica em dois tempos no mesmo ato operatório:

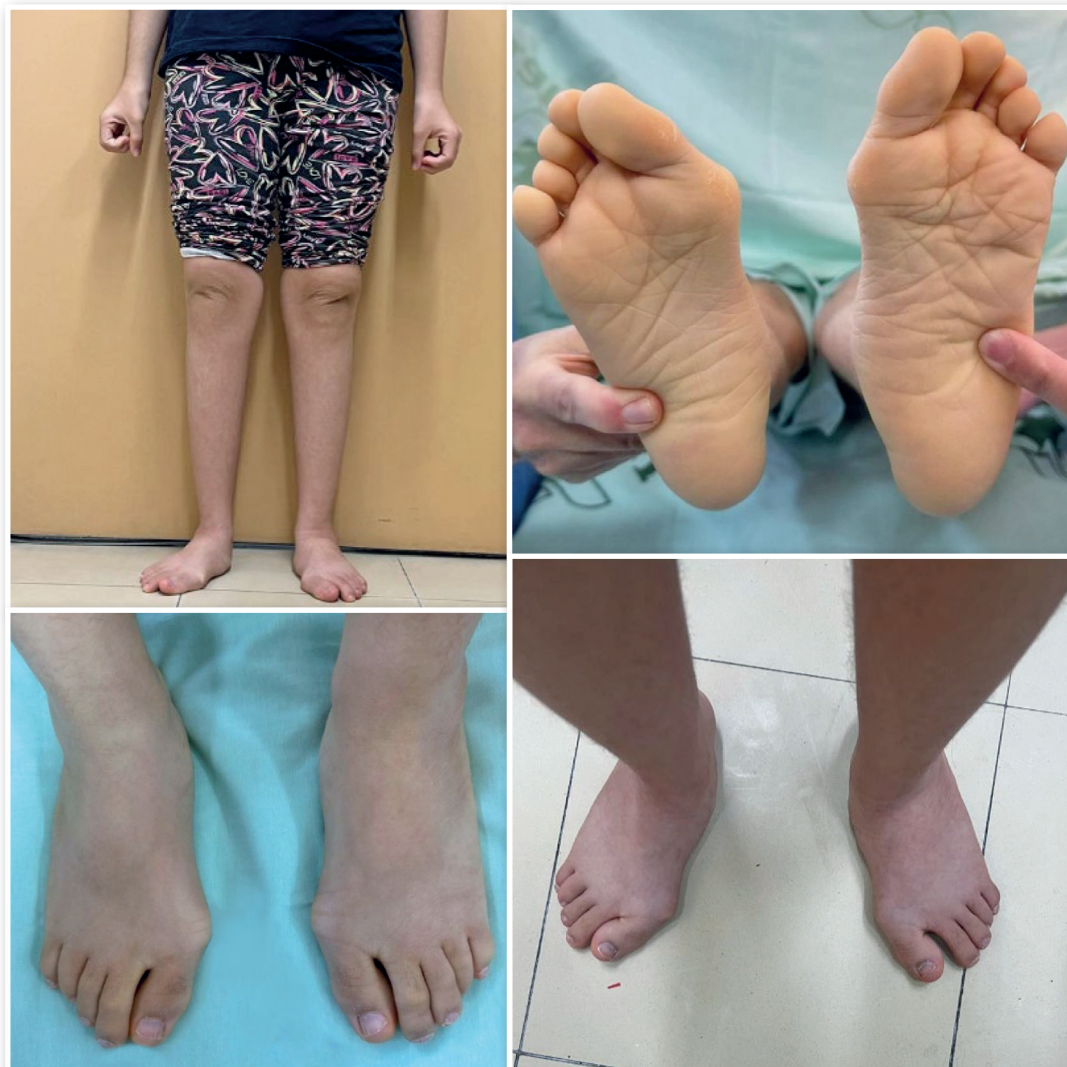

Figura 1. Aspecto clínico do pé direito e esquerdo pré-operatório.

correção do hálux valgo associada à reconstrução da estabilidade do primeiro raio, com a técnica combinada de Lapidus e osteotomia de Cotton (LapiCotton), e correção da hiperpronação com implante de parafuso subtalar (calcâneo stop).

A abordagem cirúrgica iniciou-se com incisão dorsomedial longitudinal de aproximadamente 4 cm sobre a articulação tarso-metatarsal (TMT) do primeiro raio. A dissecação permitiu o acesso à articulação entre o primeiro metatarso e a primeira cunha.

Realizou-se então a preparação para artrodese com ressecção da cartilagem articular. No pé direito, executou-se osteotomia em cunha de fechamento plantar, com objetivo de plantarflexionar o primeiro raio e restaurar o arco longitudinal. No lado esquerdo, foi realizada osteotomia em cunha de abertura dorsal, com interposição de en-

xerto ósseo autólogo para manter a abertura e promover elevação progressiva do arco plantar, evitando a diminuição do primeiro raio.

A artrodese TMT foi estabilizada com dois fios de Kirschner de 2,0 mm cruzados, com controle por escopia intraoperatória para confirmar o alinhamento adequado e o posicionamento correto dos elementos osteoarticulares. Para correção complementar da pronação residual do primeiro raio, realizou-se osteotomia de Akin à direita na falange proximal do hálux, otimizando o realinhamento do eixo digital.

A execução da técnica combinada de LapiCotton permitiu a correção efetiva do hálux valgo, com melhora dos ângulos intermetatarsal e interfalângico, além da correção da pronação do primeiro raio e reconstituição parcial do arco medial do pé (Figura 3).

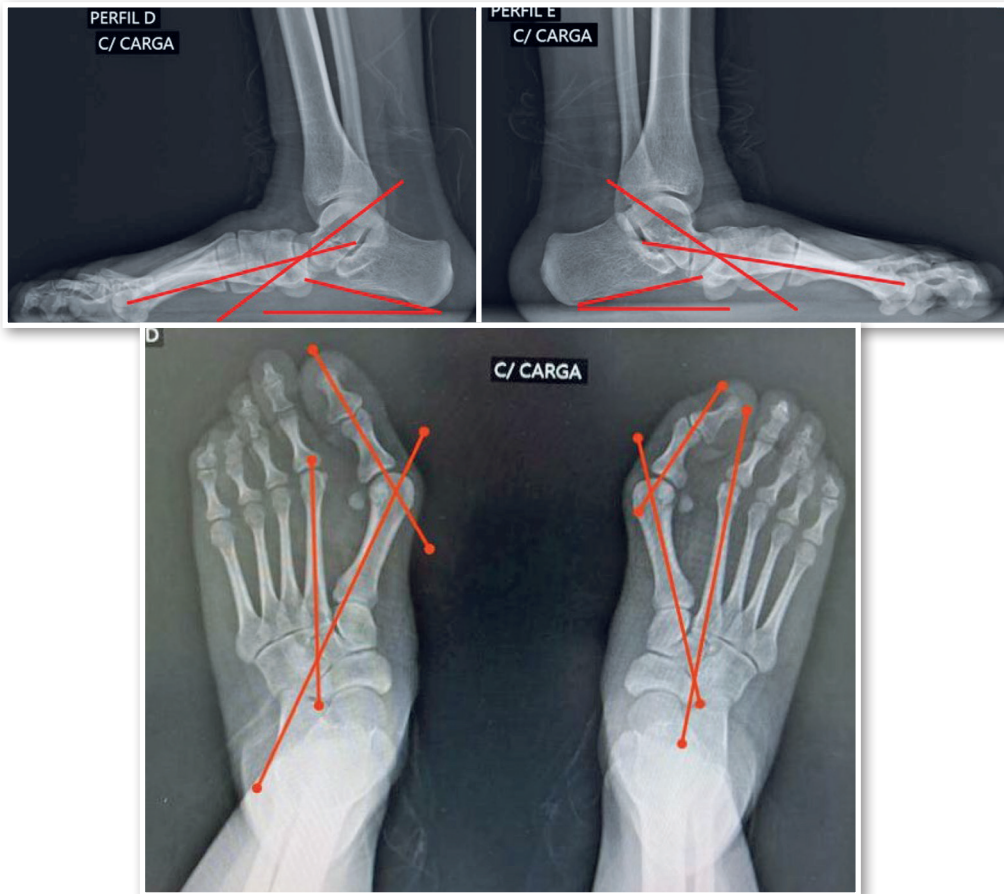


Figura 2. Radiografia em anteroposterior evidenciando os ângulos: intermetatarsal de 27° a direita e 24° a esquerda e ângulo do hálux valgo de 55° a direita e 47° a esquerda. No Perfil: Meary de 22° a direita e 25° a esquerda; Pitch do calcâneo: 15° do pé direito e 11° do pé esquerdo.

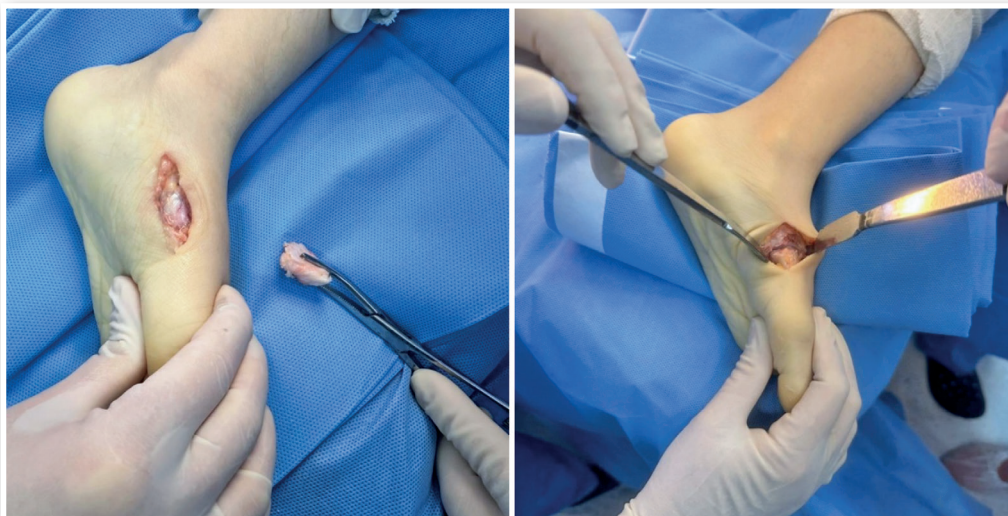


Figura 3. Imagem intraoperatória evidenciando a osteotomia de LapiCotton e aplicação do enxerto ósseo.

CORREÇÃO COMPLEMENTAR – TÉCNICA DO CALCÂNEO STOP

Para correção da hiperpronação persistente e do colapso do arco medial em repouso, característica do pé plano valgo com frouxidão ligamentar típica da síndrome de Down, foi indicada a técnica do calcâneo stop, considerada minimamente invasiva e eficaz no reposicionamento funcional do complexo subtalar.

Identificou-se o seio do tarso com auxílio de escopia e marcação externa. Realizou-se manobra de varização do retropé associada à leve eversão do antepé. Inseriu-se então o fio-guia manualmente, com profundidade aproximada de 3 cm até a superfície dorsal do calcâneo. A angulação do fio no plano coronal foi mantida em torno de 12° em relação ao eixo da tibia; no plano sagital, a inserção foi perpendicular ao plano plantar (90°).

Após confirmação fluoroscópica do trajeto e posicionamento, realizou-se incisão cutânea de 1 cm, seguida de brocagem e inserção de parafuso canulado com rosca incompleta, diâmetro de 7,3 mm e cabeça proeminente, atuando como bloqueador mecânico da articulação subtalar. O procedimento foi realizado bilateralmente, respeitando a simetria anatômica e a individualidade de cada pé (Figura 4 e 5).

DISCUSSÃO

O caso apresentado representa um desafio terapêutico, pois envolve a associação de deformidade em hálux valgo, pé plano valgo e hiperfrouxidão ligamentar, características frequentemente observadas em pacientes com síndrome de Down. Nesses casos, além da correção do hálux valgo juvenil, torna-se essencial restaurar a flexão plantar adequada do primeiro raio, a fim de reconstituir o chamado “triângulo estático de suporte”, fundamental para a

estabilidade do mediopé e a proteção biomecânica da articulação do tornozelo^{5,8,9}.

A osteotomia de Cotton apresenta como vantagem a possibilidade de inserção de enxertos ósseos em cunha de variados tamanhos, permitindo ajustes precisos na correção do arco medial. Estudos demonstram que a inclusão da osteotomia de Cotton reduz significativamente a sobrecarga na coluna lateral do pé, favorecendo uma distribuição mais equilibrada das forças plantares⁹.

A artrodese de Lapidus, por sua vez, tem sido amplamente empregada no tratamento de instabilidade e deformidade do primeiro raio, incluindo o hálux valgo, especialmente em casos com hipermobilidade tarsometatarsal ou colapso do arco medial¹⁵.

No presente caso, optou-se pela aplicação da técnica combinada de LapiCotton. No pé esquerdo, foi utilizado enxerto ósseo interposto na osteotomia de cunha de abertura, com o objetivo de evitar o encurtamento da coluna medial e otimizar o realinhamento tridimensional do primeiro raio⁸. Já no lado direito, onde o encurtamento não foi considerado clinicamente significativo, optou-se pela osteotomia sem enxerto, o que permitiu uma fixação mais direta e favoreceu a consolidação óssea.

Estudos retrospectivos como o de Jasper et al.⁶ demonstraram que a associação entre artrodese Lapidus e osteotomia de Cotton pode corrigir simultaneamente o hálux valgo e o colapso do arco medial, com bons resultados funcionais a longo prazo. A estabilidade mecânica conferida por essa combinação é particularmente útil em pacientes com hipermobilidade do primeiro raio⁶.

Estudos também comparam a eficiência biomecânica da técnica LapiCotton com vários tipos de enxertos para a correção do hálux valgos associados ao pé plano. Resultados indicam maior correção angular e estabilidade na técnica combinada em qualquer tipo de enxerto utilizado⁶⁻⁸.

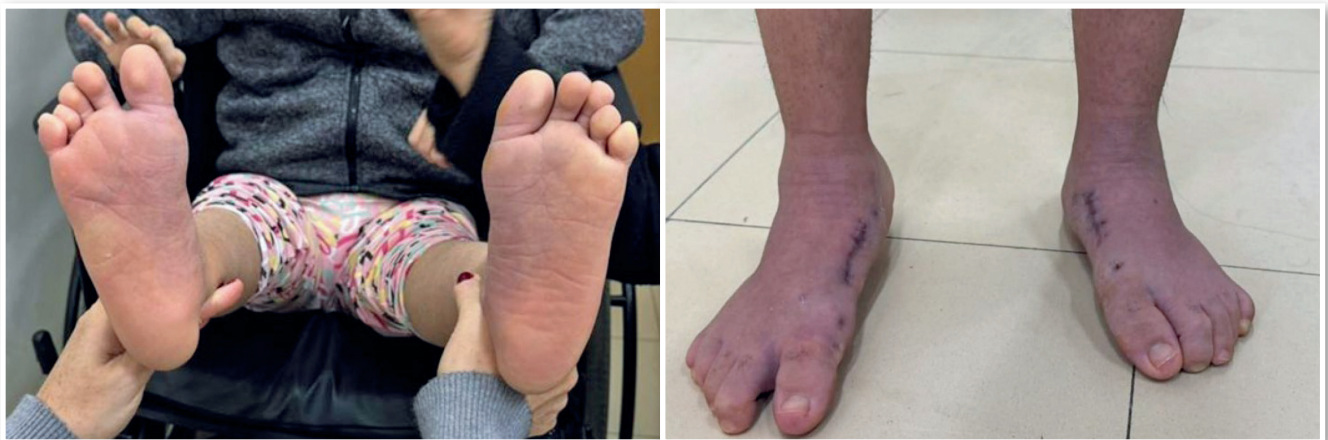

Figura 4. Aspecto clínico do pé esquerdo e direito após tratamento cirúrgico.

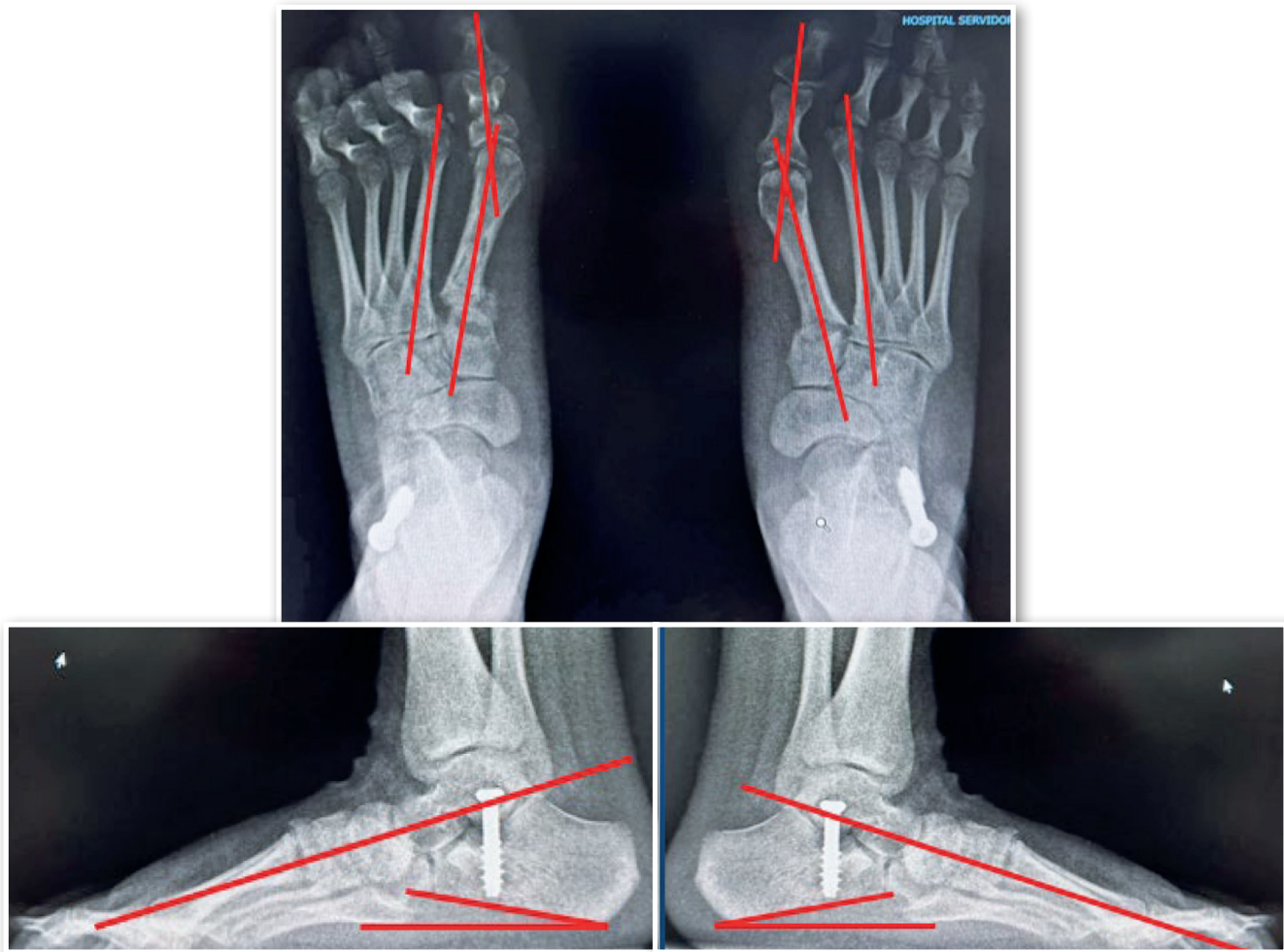

Figura 5. Radiografia em anteroposterior evidenciando os ângulos: intermetatarsal de 10° a direita e 11° a esquerda e ângulo do hálux valgo de 12° a direita e 14° a esquerda. No Perfil: Meary de 0° bilateral; Pitch do calcâneo: 12° do pé direito e 10° do pé esquerdo.

O uso da técnica do calcâneo stop mostrou-se eficaz para correção da hiperpronação, particularmente em pacientes com hiper mobilidade ligamentar, como na síndrome de Down. Este caso demonstrou boa correção anatômica e funcional, além de menor morbidade comparada a procedimentos mais invasivos.

Portanto, a associação das técnicas de LapiCotton e calcâneo stop se mostrou eficaz para correção de múltiplas deformidades em paciente com características complexas. A abordagem individualizada, baseada nos achados clínicos e radiográficos, é essencial para o sucesso terapêutico.

CONFLITO DE INTERESSES

Os autores declaram não haver conflitos de interesses.

REFERÊNCIAS

1. Kilmartin TE, Barrington RL, Wallace WA. A controlled prospective trial of a foot orthosis for juvenile hallux valgus. *J Bone Joint Surg Br.* 1994;76(2):210-4.
2. Seidenstein AH, Torrez TW, Andrews NA, Patch DA, Conklin MJ, Shah A. Pediatric hallux valgus: An overview of history, examination, conservative, and surgical management. *Paediatr Child Health.* 2021;27(2):75-81. doi: 10.1093/pch/pxab074.
3. Concolino D, Pasquzi A, Capalbo G, Sinopoli S, Strisciuglio P. Early detection of podiatric anomalies in children with Down syndrome. *Acta Paediatr.* 2006;95(1):17-20. doi: 10.1080/08035250500325108.

4. Kilmartin TE, Barrington RL, Wallace WA. A controlled prospective trial of a foot orthosis for juvenile hallux valgus. *J Bone Joint Surg Br.* 1994;76(2):210-4.
5. Riegger M, Habib N, Testa EA, Müller J, Guidi M, Candrian C. The modified Lapidus fusion: a systematic review of biomechanical studies. *EFORT Open Rev.* 2023;8(4):162-174. doi: 10.1530/EOR-22-0069.
6. Jasper R, Mallavarapu V, Stebral HJ, Jones MT, Schmidt E, VandeLune C, et al. Three-Dimensional Assessment to Hallux Valgus Correction Using Lapidus Technique. *Foot Ankle Orthop.* 2023;8(4):2473011423S00437. doi: 10.1177/2473011423S00437.
7. Abousayed MM, Coleman MM, Wei L, de Cesar Netto C, Schon LC, Guyton GP. Radiographic Outcomes of Cotton Osteotomy in Treatment of Adult-Acquired Flatfoot Deformity. *Foot Ankle Int.* 2021;42(11):1384-1390. doi: 10.1177/10711007211015175.
8. Romeo G, Bianchi A, Cerbone V, Parrini MM, Malerba F, Martinelli N. Medial Cuneiform Opening Wedge Osteotomy for Correction of Flexible Flatfoot Deformity: Trabecular Titanium vs. Bone Allograft Wedges. *Biomed Res Int.* 2019;2019:1472471. doi: 10.1155/2019/1472471.
9. Benthien RA, Parks BG, Guyton GP, Schon LC. Lateral column calcaneal lengthening, flexor digitorum longus transfer, and opening wedge medial cuneiform osteotomy for flexible flatfoot: a biomechanical study. *Foot Ankle Int.* 2007;28(1):70-7.