

Tratamento cirúrgico de re-ruptura crônica do peitoral maior com enxerto autólogo de tendões flexores

Surgical treatment of chronic pectoralis major re-rupture with autologous hamstring tendon graft

André Leonardo Nogueira Farias¹, Antonio Carlos Tenor Júnior^{1,2},
Miguel Pereira da Costa³, Romulo Brasil Filho³

RESUMO

A ruptura do músculo peitoral maior é uma lesão rara, geralmente associada a esforços excêntricos durante atividades físicas. Casos crônicos, em especial as re-rupturas após reparo cirúrgico prévio, representam um desafio técnico considerável devido à retração tendínea e degeneração do tecido. O objetivo deste trabalho é relatar um caso de re-ruptura crônica do peitoral maior tratado por meio de reconstrução com enxerto autólogo de tendões isquiotibiais. O paciente, homem de 37 anos, evoluiu com deformidade estética e perda de força seis meses após reparo primário malsucedido. A técnica consistiu na coleta de tendões flexores do joelho e fixação no úmero com botões unicorticais. Alternativas descritas na literatura incluem reparo direto em casos agudos, uso de enxertos alógenos como tendão de Aquiles e enxertos dérmicos em situações crônicas. A reconstrução com enxerto autólogo mostrou-se eficaz, com restauração funcional e resultado estético satisfatório.

Palavras-chave: ruptura / cirurgia; enxerto autólogo; músculos peitorais; procedimentos cirúrgicos reconstrutivos.

SUMMARY

Rupture of the pectoralis major muscle is a rare injury, usually associated with eccentric overload during physical activity. Chronic cases, especially re-rupture after previous surgical repair, represent a major technical challenge due to tendon retraction and tissue degeneration. The aim of this report is to present a case of chronic pectoralis major re-rupture treated with reconstruction using an autologous hamstring tendon graft. A 37-year-old male patient developed cosmetic deformity and loss of strength six months after failed primary repair. The surgical technique consisted of harvesting hamstring tendons from the knee and fixation to the humerus with unicortical buttons. Alternatives reported in the literature include direct repair in acute cases, Achilles tendon allograft and dermal grafts for chronic lesions. Reconstruction with an autologous hamstring graft proved effective, providing functional recovery and satisfactory cosmetic outcome.

Keywords: rupture / surgery; autologous graft; pectoralis muscles; reconstructive surgical procedures.

1. Médico especializado pelo Grupo de Ombro e Cotovelo do Serviço de Ortopedia e Traumatologia do HSPE, São Paulo, SP, Brasil

2. Chefe do Grupo de Ombro e Cotovelo do Serviço de Ortopedia e Traumatologia do HSPE, São Paulo, SP, Brasil

3. Médico Assistente do Grupo de Ombro e Cotovelo do Serviço de Ortopedia e Traumatologia do HSPE, São Paulo, SP, Brasil

Autor responsável: André Leonardo Nogueira Farias / **E-mail:** andrefarias382@gmail.com.

INTRODUÇÃO

A ruptura do músculo peitoral maior, embora considerada incomum, tem sido reportada com frequência crescente, especialmente entre indivíduos jovens com alta demanda atlética e aficionados por musculação. O mecanismo mais frequentemente descrito envolve contração excêntrica durante exercícios como o supino, submetendo o tendão a tensões elevadas¹. O diagnóstico clínico precoce é essencial e, mesmo em casos crônicos, a cirurgia ainda se mostra superior ao tratamento conservador, com melhores resultados funcionais e maior retorno às atividades². Quando o tendão apresenta retração significativa ou o tecido está degenerado, a reparação direta torna-se inviável, e pode ser necessário recorrer à reconstrução com enxertos³.

A literatura descreve diversas alternativas reconstrutivas quando o reparo direto não é possível. Entre elas, o uso de enxertos autólogos como faixa iliotibial e tendões isquiotibiais, bem como enxertos alógenos como tendão de Aquiles ou enxerto dérmico, apresentam resultados promissores em casos crônicos⁴⁻⁷. Recentemente, um estudo comparativo prospectivo com dois anos de acompanhamento observou resultados funcionais semelhantes entre o uso de enxertos autólogos de fâscia lata e de tendões isquiotibiais, sugerindo que ambas as opções podem ser viáveis dependendo da disponibilidade e da preferência cirúrgica⁸.

Apesar do avanço nas técnicas, ainda não existe consenso sobre a opção ideal em lesões crônicas. Uma revisão narrativa recente enfatiza a heterogeneidade nos resultados reportados e a falta de estudos prospectivos de grande escala que permitam diretrizes bem fundamentadas⁹. Cabe ao cirurgião escolher o enxerto mais adequado considerando fatores como compatibilidade anatômica, resistência biomecânica, facilidade de fixação e possível morbidade na área doadora, com o objetivo de restaurar tanto a estética quanto a função muscular de forma consistente.

O objetivo deste trabalho é apresentar um caso de re-ruptura crônica do músculo peitoral maior tratado com reconstrução utilizando enxerto autólogo de tendões flexores do joelho pelo Grupo de Ombro e Cotovelo do Serviço de Ortopedia e Traumatologia do HSPE que evoluiu satisfatoriamente.

RELATO DO CASO

Paciente masculino, 37 anos, auditor comercial, destro, usuário de esteroides anabolizantes, que apresentou lesão do membro superior esquerdo durante fase excêntrica do exercício de supino na academia. Evoluiu com dor, edema e deformidade do peitoral esquerdo, além de limitação importante da força de adução e rotação medial do membro superior esquerdo. Buscou atendimento em outro serviço onde foi evidenciada ruptura aguda do músculo peitoral esquerdo e realizado reparo primário com pontos transósseos. Paciente retornou

precoce às atividades de musculação e ao uso de ergogênicos. Procurou o nosso serviço com 6 meses de evolução apresentando deformidade em peitoral esquerdo, limitação da força de adução e intenso sofrimento psíquico.

O paciente era hígido, realizava atividade física (musculação) regularmente, porém fazia uso contínuo de esteroides anabolizantes desde adolescência.

Ao exame físico apresentava arco de movimento normal em ombros, assimetria do peitoral maior (sinal do “mamilo caído” e sinal do “S”). Força assimétrica com redução da adução e rotação medial do membro superior esquerdo.

A tomografia do ombro demonstrava alterações pós-cirúrgicas na margem anteromedial da diáfise proximal do úmero junto a inserção do peitoral maior com entalhe ósseo de aspecto sequelar / reinserção tendínea. A ressonância magnética do tórax e do ombro evidenciavam rotura completa da inserção umeral com retração de 6,7 cm, destacando fratura avulsiva da diáfise proximal do úmero junto a inserção tendínea com desvio do fragmento ósseo de 2,5 cm, edema ósseo e coleção hemática de permeio, edema do ventre muscular (Figura 1).

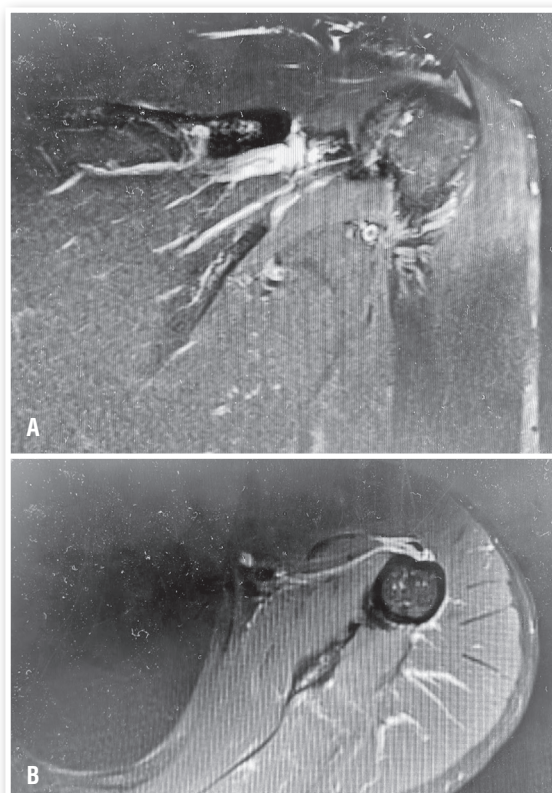


Figura 1. Imagens de ressonância magnética pré-operatória do ombro esquerdo evidenciando ruptura completa do músculo peitoral maior com retração tendínea. (A) Corte coronal. (B) Corte axial.

O paciente foi então submetido à anestesia geral e posicionado em decúbito dorsal / cadeira de praia. Fez-se a assepsia de todo o membro superior esquerdo e do membro inferior direito. A seguir colocou-se os campos cirúrgicos estéreis. O acesso escolhido foi a via deltopeitoral seguindo cicatriz prévia. Realizou-se uma incisão cutânea de aproximadamente 7 cm seguindo a prega axilar. Localizou-se o coto do músculo peitoral maior esquerdo e realizou isolamento com fios de alta resistência. Em seguida, realizou-se a escarificação do leito de inserção tendínea na cortical umeral, lateral à goteira bicipital. Observou-se um músculo peitoral maior de aspecto friável no ventre muscular e degeneração completa da porção tendínea.

Procedeu-se a coleta do enxerto dos tendões flexores do membro inferior direito. Identificou-se a área de inserção do tendão no úmero e posicionou-se o guia de perfuração sob fluoroscopia. Realizou-se perfuração de três túneis unicorticais na região diafisária lateral do úmero. Realizou-se a reconstrução da porção tendínea do músculo peitoral maior esquerdo com os tendões flexores autólogos do joelho direito através de suturas do tipo Krackow nas porções superior, média e inferior. Fixou-se o novo tendão com 2 botões unicorticais (Figura 2).

Checou-se o reestabelecimento do comprimento muscular e do arco de movimento do membro superior esquerdo, além do bom posicionamento dos implantes sob fluoroscopia (Figura 3). Ao fim do procedimento, o membro foi mantido imobilizado em rotação interna com tipoia de velpeau.

O processo de reabilitação foi iniciado à medida que era observada evolução do processo de cicatrização. Manteve-se tipoia de velpeau por seis semanas. Movimentos passivos de flexo/extensão e prono/supinação do cotovelo foram estimulados no pós-operatório imediato, e a fisioterapia assistida na sexta semana. Atividades de carga foram liberadas após quatro meses. Decorridos seis meses do procedimento cirúrgico, o paciente apresenta-se sem queixas álgicas, peitorais simétricos, arco de movimento livre e com melhora significativa da força de adução e rotação medial do membro superior esquerdo (Figura 4).

DISCUSSÃO

A ruptura do peitoral maior é uma lesão rara, mas sua gravidade aumenta nos casos crônicos ou após falha de reparo prévio. A cicatrização inadequada, a retração tendínea e a degeneração do tecido dificultam a reinserção direta, tornando a reconstrução cirúrgica um desafio técnico significativo¹². Diversos autores ressaltam que a evolução desses pacientes está associada a limitações funcionais e repercussões estéticas importantes, o que justifica a busca por técnicas reconstrutivas mais confiáveis³.

Entre as opções disponíveis, os enxertos autólogos têm sido descritos como alternativas seguras para reconstruir a continuidade músculo tendínea. O uso de tendões flexores do joelho já foi relatado em casos semelhantes com bons resultados clínicos e funcionais, permitindo restauração da força e melhora da simetria torácica^{4,5}.

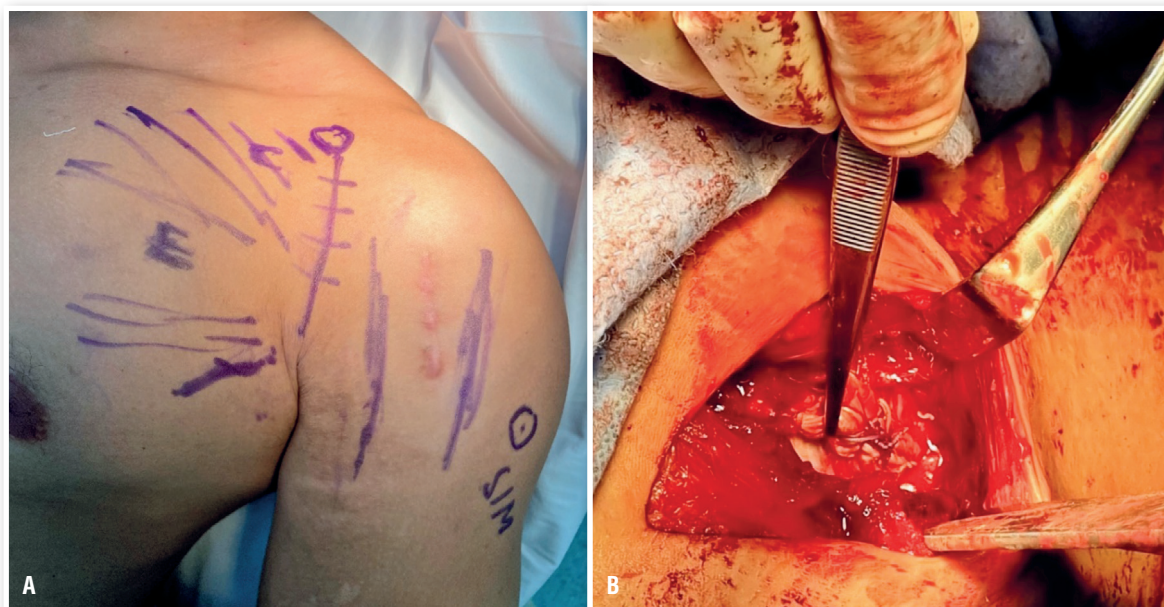


Figura 2. Aspectos intraoperatórios. (A) Planejamento da via deltopeitoral seguindo a prega axilar. (B) Fixação do enxerto autólogo de tendões flexores na cortical umeral com botões unicorticais.

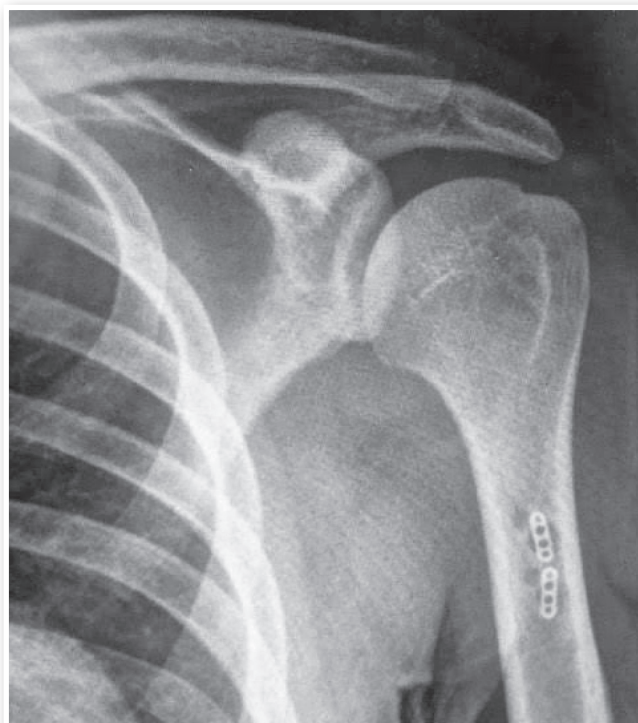


Figura 3. Radiografia pós-operatória demonstrando posicionamento adequado dos botões corticais no úmero.

Além disso, esses enxertos apresentam resistência biomecânica satisfatória e permitem fixação segura no úmero, características que favorecem a recuperação da função de adução e rotação medial do ombro. O presente caso corrobora essas evidências, demonstrando ganho funcional e satisfação estética após a reconstrução com tendões flexores.

A literatura também enfatiza a importância da análise do retorno esportivo e das possíveis complicações após a reconstrução do peitoral maior. Estudos demonstram altas taxas de retorno às atividades esportivas após tratamento cirúrgico, mesmo em casos crônicos, embora a recuperação plena da força possa não ocorrer em todos os pacientes^{1,2,9}. Entre as complicações relatadas estão dor persistente, re-ruptura e assimetria residual do tórax³. Além disso, a utilização de enxertos autólogos, como os tendões isquiotibiais, pode acarretar morbidade no sítio doador, embora relatos de caso e séries clínicas indiquem que essas intercorrências geralmente são leves e autolimitadas^{4,5}. Portanto, o sucesso do procedimento depende não apenas da técnica de reconstrução, mas também do acompanhamento pós-operatório e da reabilitação adequada para minimizar riscos e otimizar o retorno funcional.

Ainda que diferentes opções, como aloenxertos de tendão de Aquiles ou enxertos dérmicos, também tenham mostrado bons resultados em relatos de caso e séries pequenas⁶⁻⁸, o uso de enxertos autólogos apresenta vantagens como disponibilidade imediata e

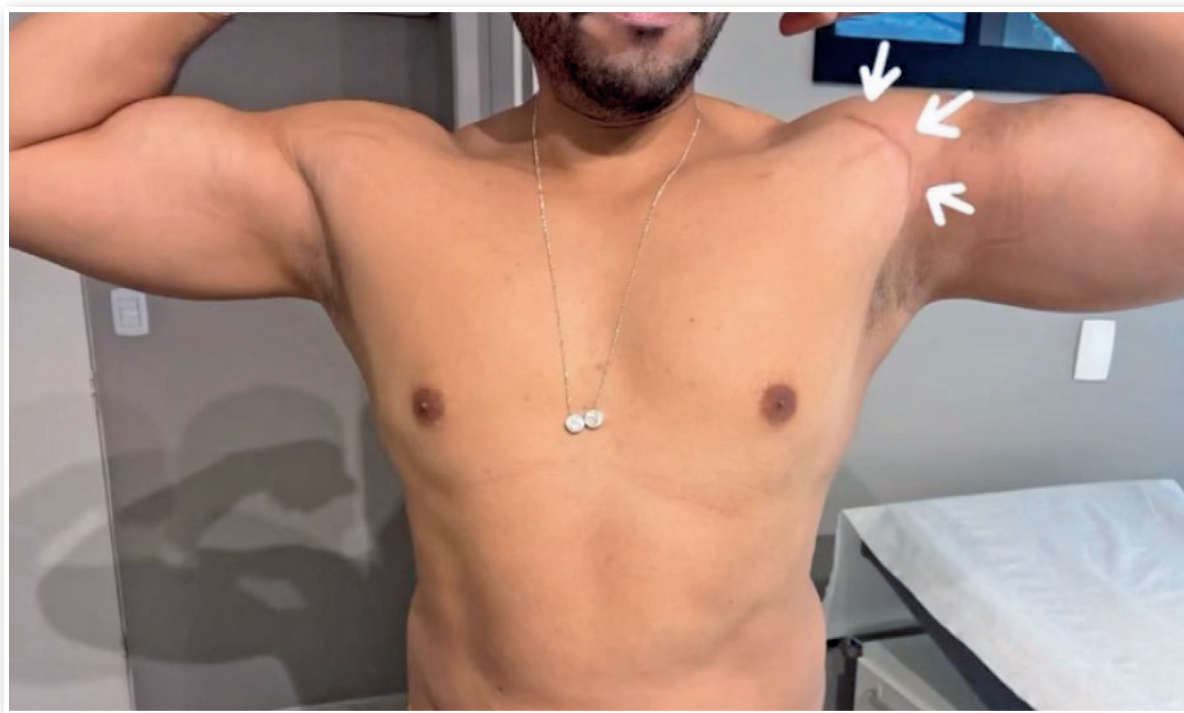


Figura 4. Avaliação clínica após seis meses do procedimento mostrando simetria dos peitorais e restauração do contorno torácico esquerdo (setas).

menor risco de transmissão de doenças. Estudos recentes sugerem que tanto enxertos autólogos quanto aloenxertos podem proporcionar retorno satisfatório às atividades, mas destacam a necessidade de acompanhamento prolongado para avaliar falhas tardias e complicações⁹⁻¹⁰. Nesse contexto, o presente relato contribui para a literatura ao reforçar a viabilidade do uso de tendões flexores como uma alternativa eficaz na reconstrução de re-rupturas crônicas do peitoral maior.

A re-ruptura crônica do músculo peitoral maior representa um desafio cirúrgico devido à retração tendínea e à degeneração do tecido. A reconstrução com enxerto autólogo de tendões flexores mostrou-se uma alternativa viável e eficaz, proporcionando restauração funcional e resultado estético satisfatório no caso apresentado. Essa técnica deve ser considerada uma opção segura em situações em que o reparo direto não é possível.

CONFLITO DE INTERESSES

Os autores declaram não haver conflitos de interesses.

REFERÊNCIAS

1. Butt U, Mehta S, Funk L, Monga P. Pectoralis major ruptures: a review of current management. *J Shoulder Elbow Surg.* 2015; 24(4):655-62.
2. Kowalczuk M. Pectoralis Major Rupture: Evaluation and Management. *Curr Rev Musculoskelet Med.* 2022;15(1):64-73.
3. ElMaraghy AW, Devereaux MW. A systematic review and comprehensive classification of pectoralis major tears. *J Shoulder Elbow Surg.* 2012;21(3):412-22.
4. Schachter AK, White BJ, Namkoong S, Sherman O. Revision reconstruction of a pectoralis major tendon rupture using hamstring autograft: a case report. *Am J Sports Med.* 2006; 34(2):295-8.
5. Silva JLL, Vilela JC, Vilela LH, Martins JS. Reconstruction of chronic pectoralis major rupture with autologous hamstring graft: case report. *Rev Bras Ortop.* 2017;52(5):622-6.
6. Rivera PM, Westermann RW. Reconstruction of Chronic, Retracted Pectoralis Major Tendon Rupture Using Achilles Tendon Allograft With Unicortical Suture Buttons. *Arthrosc Tech.* 2023;12(7):e1233-e1239.
7. Gouk CJC, Tan BY, Tan JH. Chronic pectoralis major rupture reconstruction with interpositional acellular dermal allograft. *Case Rep Orthop.* 2021;2021:5521903.
8. Decker KJ, Ghobrial P, Chudik SC. Pectoralis major tendon reconstruction using an iliotibial band autograft. *JSES Rev Rep Tech.* 2021;1(4):389-92.
9. de Castro Pochini A, Ejnisman B, Andreoli CV, Yamada AF, Godoy IRB, Cohen M, et al. Surgical treatment of patients with chronic rupture of the pectoralis major muscle tendon. Prospective comparative study with 2 years of follow-up. *J Surg Case Rep.* 2024;2024(3):rjae093.
10. Zhiti C, Gossuin I, Durand Y, Müller J, Daulouède PX, Mazreku S. Chronic Rupture of the Pectoralis Major: Current Concepts and Various Surgical Repair Techniques - A Mini Review. *J Orthop Case Rep.* 2025;15(1):215-23.