

Tratamento de Osteossarcoma Pélvico

Fábio Fernando Elói Pinto³, Hamilton da Rosa Pereira¹, Emílio Carlos Curcelli², Gilberto José Cação Pereira¹, José Luis Vilas Boas Novelli Filho³

RESUMO

Os ossos da região pélvica são sede de menos de 5% de todos os tumores ósseos malignos. Os autores relatam um caso de um paciente de 20 anos com osteossarcoma do íliaco, que foi tratado com quimioterapia neoadjuvante, hemipelvectomia interna e quimioterapia pós-operatória. O paciente ficou livre da doença por 2 anos, quando observou-se uma recidiva local, sem metástase, sendo então novamente submetido à quimioterapia e cirurgia radical (amputação interílioabdominal). Atualmente, no 3º mês de pós-operatório, encontra-se em tratamento quimioterápico. O osteossarcoma pélvico tem pior prognóstico que o osteossarcoma das extremidades, e é ainda um grande desafio para o oncologista ortopédico.

Descritores: Hemipelvectomia Interna, Osteossarcoma, Amputação Interílioabdominal

SUMMARY

Less than 5% of the malignant bones tumors are in the pelvic bones. The authors present a case report of a 20 years old patient who has an osteosarcoma of the iliac bone. This patient was treated by preoperative chemotherapy, internal hemipelvectomy and postoperative chemotherapy. This patient was free of disease for 2 years after treatment. However, he had a local recurrence, without metastasis, and was submitted to another treatment with chemotherapy and radical surgery (hindquarter amputation). Now, he is in the third month postoperative and receiving chemotherapy. The pelvic osteosarcoma has a worse prognosis than the extremity osteosarcoma, and it remains one of the greatest challenges in orthopaedic oncology.

Keywords: Internal Hemipelvectomy, Osteosarcoma, Hindquarter Amputation

INTRODUÇÃO

O osteossarcoma é definido pela OMS como “*um tumor maligno caracterizado pela formação direta de osso ou osteóide através da proliferação de células tumorais*”⁽¹⁾. É a segunda neoplasia óssea maligna primária mais frequente, ficando atrás apenas do mieloma múltiplo. Tem preferência pelo sexo masculino, incide em crianças e adultos jovens⁽²⁾. Na pelve acomete pacientes na segunda década de vida e tem um segundo pico de incidência na oitava década secundário a doença de Paget⁽³⁾.

1 – Professor Doutor da Faculdade de Medicina de Botucatu – UNESP

2 – Professor Assistente da Faculdade de Medicina de Botucatu – UNESP

3 – Médico Assistente da Disciplina de Ortopedia e Traumatologia – UNESP

Endereço para correspondência: Departamento de Cirurgia e Ortopedia da Faculdade de Medicina de Botucatu, Distrito de Rubião Júnior s/n, CEP 18618-970. E-mail: fabioeloi@ig.com.br

Os ossos da região pélvica são sede de menos de 5% de todos os tumores ósseos malignos, sendo encontrados em ordem de frequência o condrossarcoma, o sarcoma de Ewing e o osteossarcoma⁽⁴⁾. As casuísticas relatam que menos de 10% dos casos de osteossarcoma acometem a pelve⁽³⁾. Schajowics relatou em sua casuística que 3,1% dos casos (20 em 637 pacientes com osteossarcoma central) acometeram os ossos da pelve⁽¹⁾ e Próspero identificou 12 casos acometendo o osso inominado em seus 484 pacientes com osteossarcoma central (2,5%)⁽⁵⁾.

O tratamento atual do osteossarcoma tem sido realizado através de quimioterapia neoadjuvante acrescido de ressecção da massa tumoral com margens amplas e novas sessões de quimioterapia no pós-operatório.

A amputação interílioabdominal e as outras formas de amputações e desarticulações foram os procedimentos clássicos para o tratamento do osteossarcoma até a década de setenta^(6,7,8). Com o tratamento atual do osteossarcoma, houve uma melhora significativa na sobrevida e qualidade de vida dos pacientes portadores desta afecção^(9,10,11). A melhora da qualidade de vida ocorreu devido às cirurgias com preservação do membro como a hemipelvectomy interna parcial ou total nos casos em que a pelve está acometida^(8,10). Todavia, apesar de todos os avanços na forma de abordagem e tratamento cirúrgico dos tumores malignos na região pélvica, a taxa de recidiva é em torno de 27%⁽⁴⁾.

O objetivo deste estudo é relatar um caso de osteossarcoma do osso ílaco com acometimento do púbis e ísquio que foi submetido a esquema de quimioterapia neoadjuvante, hemipelvectomy interna para salvamento do membro e quimioterapia pós-operatória. Evoluiu com recidiva local, sem metástases, sendo novamente submetido à quimioterapia e cirurgia radical.

RELATO DE CASO

Trata-se de um paciente de 20 anos, sexo masculino, branco, com história de dor na face ântero-lateral da coxa e joelho esquerdo há cinco meses, de início insidioso, com momentos de melhora após uso de analgésicos. Ao exame físico, o paciente apresentava bom estado geral, dor à palpação da região inguinal e discreta limitação à movimentação do quadril esquerdo. Pulsos femoral e tibial estavam preservados, sem sinais flogísticos no local. O estudo radiográfico (Figura 1 e 2) evidenciava imagens líticas/blásticas, e descolamento periosteal acometendo a região supra-acetabular do ílaco, ísquio e púbis. A tomografia da pelve (Figura 3) confirmava o acometimento do púbis, ísquio e acetábulo com ruptura da cortical medial, e vasos ílacos livres de lesão, bem como o nervo femoral e ciático.

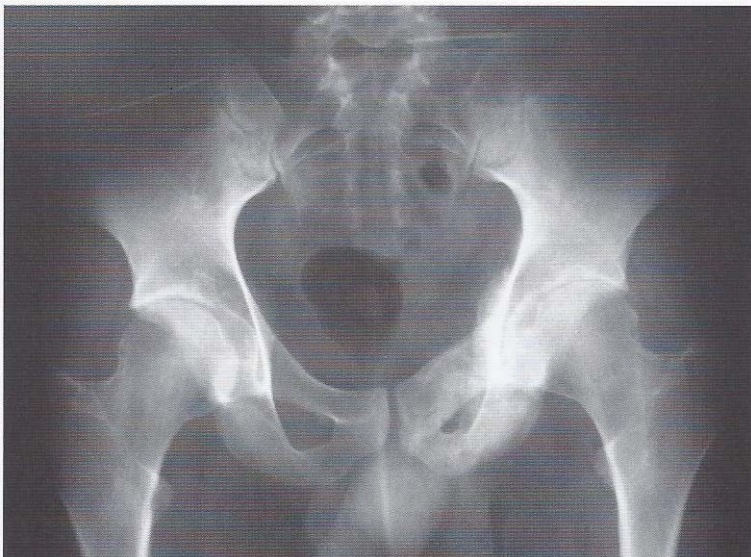

Figura 1: Radiografia de bacia evidenciando as lesões osteoblásticas, no acetábulo, ísquio e púbis

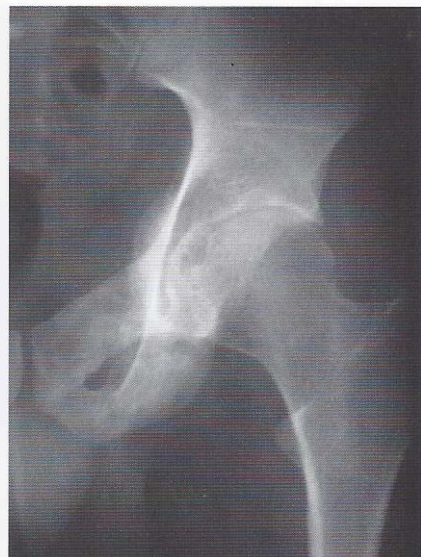

Figura 2: Radiografia de quadril com as lesões em "close"

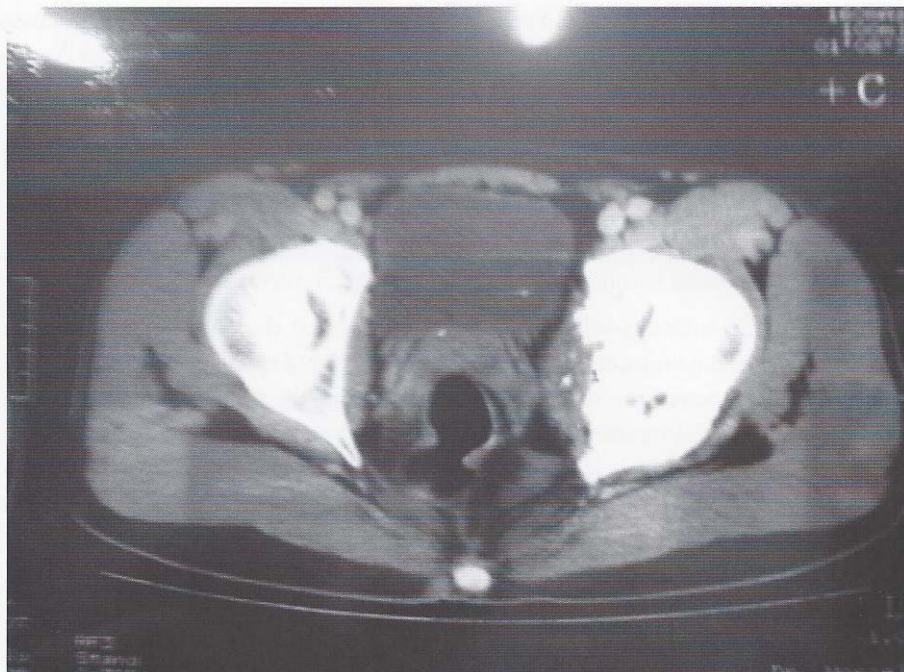


Figura 3: TC de bacia mostrando a lesão extracompartimental com ruptura da cortical medial

Levantou-se a hipótese diagnóstica de osteossarcoma, confirmada pelo exame anátomo-patológico. A cintilografia óssea, a tomografia do tórax e os exames laboratoriais não revelaram indícios de doença sistêmica. Sendo assim, segundo o estadiamento, proposto por Enneking, o paciente foi classificado como IIB.

O paciente foi submetido à quimioterapia neoadjuvante conforme o 4º protocolo brasileiro para tratamento de osteossarcoma e em seguida foi realizada a hemipelvectomia interna parcial tipo II + III, através da via ilioinguinal (Figura 4) conforme descrito na literatura^(12,13). Realizou-se osteotomia do osso ilíaco ao nível da incisura isquiática maior e desarticulação da sínfise púbica. O feixe vascular iliofemoral, os nervos femoral e ciático foram preservados, bem como o membro inferior (Figura 5). Pelas dimensões e localização do tumor o feixe obturador vaso-nervoso não pode ser preservado.

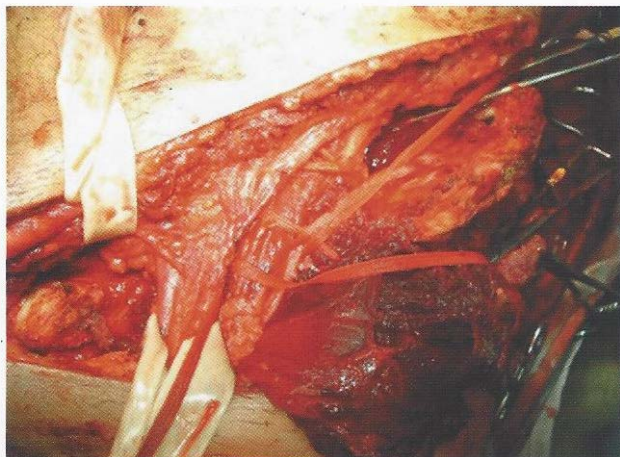


Figura 4: Via de acesso ilioinguinal com apresentação do feixe vaso-nervoso femoral bem como o funículo espermático.

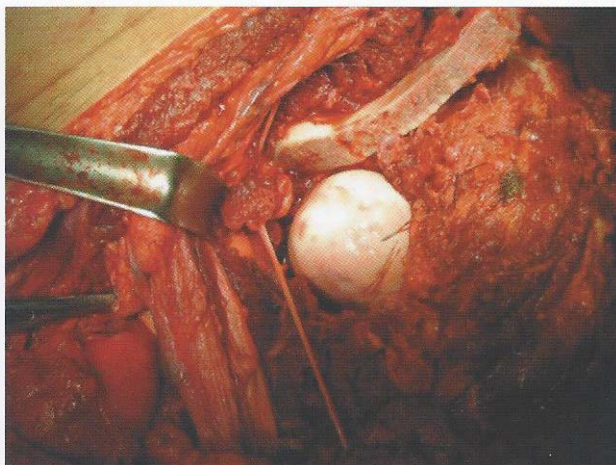
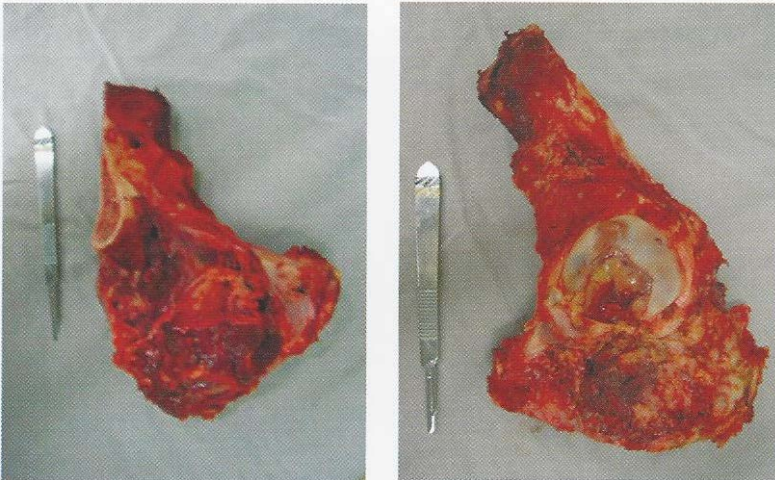


Figura 5: Osteotomia do osso ilíaco

A peça retirada foi encaminhada ao grupo de patologia confirmando que o espécime tratava-se de um osteossarcoma de padrão fibroblástico, com extensa necrose tumoral e alguns focos esparsos de células histologicamente viáveis, grau III de Huvos^(14,15). O estudo anátomo-patológico revelou ainda uma ressecção oncológica adequada, com margens cirúrgicas livres (Figura 6 e 7).



Figuras 6 e 7: Espécime ressecado

O paciente evoluiu sem complicações, referindo apenas hipoestesia na face ântero-medial da coxa. Foi submetido à quimioterapia pós-operatória. Durante os dois primeiros anos após a cirurgia o paciente manteve-se bem, deambulava com o auxílio de uma muleta e sem sinais clínicos e radiológicos de recidiva.

Todavia, no retorno ambulatorial de 30 meses o paciente queixava-se de dor no leito operatório, e ao exame clínico, palpava-se uma massa endurecida, profunda, na região inguinal esquerda. Realizou-se nova biópsia do local da suposta recidiva e o anátomo-patológico mostrou células neoplásicas com formação de osso imaturo e osteóide, compatível com recidiva de osteossarcoma.

O paciente foi informado da recidiva e submetido a novo estadiamento que não evidenciou outras lesões ósseas ou metástases pulmonares. Introduziu-se novamente o protocolo quimioterápico. Após a quimioterapia neoadjuvante houve uma diminuição importante da massa tumoral e calcificação da mesma (Figura 8). Como não foi constatada a existência de metástases, foi proposto amputação interílioabdominal como tentativa de controle local da doença, seguido de quimioterapia pós-operatória.

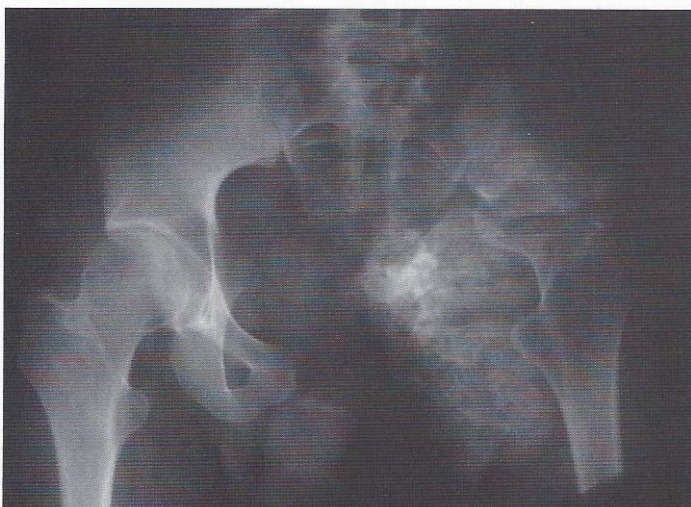

Figura 8: Radiografia de bacia, após quimioterapia, mostrando a recidiva do osteossarcoma

Após concordar com a cirurgia radical o paciente foi submetido ao procedimento planejado (Figuras 9 e 10). A peça cirúrgica foi enviada para estudo anátomo-patológico que evidenciou tratar-se de um osteossarcoma recidivado com margens de ressecção cirúrgicas adequadas. No pós-operatório o paciente evoluiu com uma fístula vesical tratada apenas com a manutenção de sondagem vesical de demora. Hoje, com 2 meses de pós-operatório o paciente se encontra em bom estado, realizando as sessões de quimioterapia e reabilitação funcional.

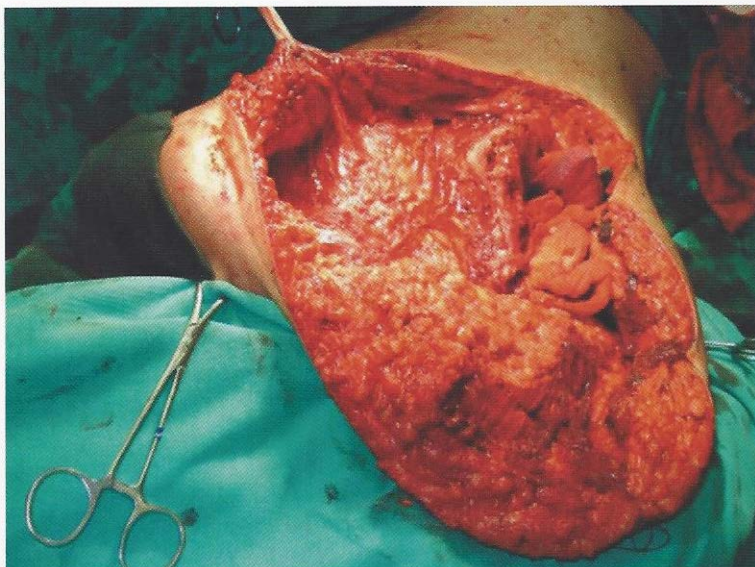


Figura 9: Detalhe do intra-operatório após a ressecção do membro amputado

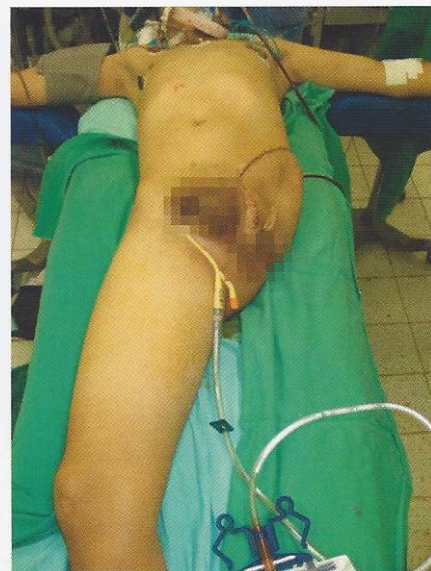

Figura 10: Aspecto final do coto da amputação interílioabdominal

DISCUSSÃO

Com o advento da quimioterapia, radioterapia e dos métodos diagnósticos como tomografia computadorizada e a ressonância nuclear magnética, houve uma melhora significativa na sobrevida e na qualidade de vida dos pacientes portadores de tumores malignos⁽²⁾. Esses métodos, a quimioterapia neoadjuvante e a melhora das técnicas cirúrgicas permitiram intervenções mais conservadoras, ao invés de condutas radicais como a amputação interílioabdominal. Sendo assim, houve um aumento do número de pacientes submetidos à cirurgia de preservação do membro⁽⁴⁾, como é o caso da hemipelvectomy interna.

O princípio geral da hemipelvectomy interna é a ressecção óssea em bloco com as partes moles que envolvem o tumor maligno, respeitando a margem de ressecção oncológica⁽²⁾. Embora, nesses casos, a taxa de recidiva possa ser de até 27% após o tratamento cirúrgico⁽⁴⁾.

A grande vantagem desse método de tratamento é a manutenção do membro inferior acometido. Com o processo cicatricial, o paciente consegue deambular com ou sem o auxílio de suporte, não necessitando de qualquer tipo de implante.

Embora o tumor tenha sido ressecado com adequada margem oncológica, e apresentado boa resposta quimioterápica (necrose tumoral maior do que 90% - Huvos III), fatores prognósticos determinantes na prevenção de recidivas⁽³⁾, o paciente apresentou recidiva local, 2 anos após a hemipelvectomy interna.

Na literatura, os índices de recidiva dos osteossarcomas pélvicos variam de valores preocupantes como os 26% relatados por Cassone⁽³⁾, passando por índices mais otimistas como os 11% descritos por Grimer⁽¹⁶⁾, chegando a valores animadores como os 7,4% observados no trabalho de Lopes⁽⁴⁾, o que é muito próximo dos índices de recidiva dos osteossarcomas das extremidades (5%).

Desta forma, esperava-se que a cirurgia ablativa tivesse melhor prognóstico que a cirurgia preservadora do membro, porém, este fato ainda não se provou verdadeiro, pois a maioria dos trabalhos relata resultados semelhantes com relação à recidiva quando se compara a amputação interílioabdominal com uma hemipelvectomy interna parcial ou total realizada com margens oncológicamente adequadas^(4,16).

Todavia, não é aceitável comprometer a curabilidade de um determinado paciente comprometendo as margens cirúrgicas ao realizar um procedimento de salvamento do membro. Nestes casos, em que corremos tal risco, a cirurgia ablativa deve ser proposta mesmo sabendo do resultado funcional ruim e dos efeitos psicológicos que esta cirurgia mutilante provoca⁽¹⁶⁾.

Deve-se considerar também o fato de que a sobrevida dos pacientes com osteossarcoma pélvico é menor que aqueles com lesões nas extremidades (44% em 5 anos x 70% em 5 anos, nos pacientes sem doença metastática)⁽³⁾. Sendo assim, optou-se por propor ao paciente amputação interílioabdominal como tentativa de controle local da doença, principalmente pelo fato do mesmo não apresentar indícios de metástases.

CONCLUSÃO

- O tratamento do osteossarcoma pélvico deve seguir os mesmos parâmetros daqueles das extremidades (Qt – cirurgia – Qt). A cirurgia, seja radical ou conservadora, deve respeitar os critérios oncológicos.
- A hemipelvectomy interna demonstrou-se um método adequado para o tratamento cirúrgico dos osteossarcomas que acometem o íliaco, ísquio e púbis, pois, permitiu uma ressecção adequada do tumor, manutenção do membro e marcha funcional.
- A amputação interílioabdominal é uma cirurgia mutilante, porém, indicada quando não for possível manter o membro sem violar as margens de ressecção tumoral. O osteossarcoma pélvico tem pior prognóstico que o osteossarcoma das extremidades^(3,16), e é ainda um grande desafio para os oncologistas ortopédicos.

REFERÊNCIAS BIBLIOGRÁFICAS

1. Schajowicz Fritz. Neoplasias ósseas e lesões pseudotumorais: patologia, radiologia e tratamento. 2ª ed. Rio de Janeiro: Revinter, 2000.
2. Lopes A, Penna V, Rossi BM, Chung WT, Tanaka MH. Hemipelvectomy interna total no tratamento de osteossarcoma localmente avançado do osso íliaco. Rev Bras Ortop. 1993; 28: 825 – 828.
3. Cassone AE, Tella G, Mesetti C, Biagini R, Ruggieri P, Picci P. Osteossarcoma pélvico. Rev Bras Ortop. 1994; 29: 813 – 816.
4. Lopes A, Penna V, Rossi BM, Chung WT, Tanaka MH. Hemipelvectomy total interna no tratamento dos tumores malignos da região pélvica. Rev Bras Ortop. 1994; 29: 787 – 790.
5. Prospero JD. Tumores ósseos. São Paulo: Roca, 2001.
6. Gentil FC, Lopes A, Epifânio ITE et al. Amputação interílioabdominal: técnica e tática operatórias. Acta Oncol Bras. 1987; 7: 118-122.
7. Gentil FC, Sá AOS, Lopes A et al. Desarticulação coxofemoral: técnica e tática operatórias. Acta Oncol Bras. 1987; 7: 7-12.
8. Lopes A. Atualidades em tratamento do osteossarcoma. Âmbito hospitalar. 1992; 48: 5-8.
9. Benjamim RS, Chawla S, Murray J et al. Preoperative chemotherapy for osteosarcoma: a treatment approach facilitating limb salvage with major prognostic implications. In: Jones SE & Salmon SE. Adjuvant therapy of cancer IV. New York: Grune & Stratton; 1984. p. 601-610.

10. Petrilli AS, Gentil FG, Epelmans S et al. Increased survival, limb preservation and prognostic factors for osteosarcoma. *Cancer*. 1991; 68: 733-737.
11. Petrilli AS, Penna V, Lopes A et al. IIB Osteosarcoma current management, local control and survival statistics. *Clin Orthop*. 1991; 270: 60-66.
12. Eilber FR, Grant TT, Sakai D et al. Internal hemipelvectomy-excision of the hemipelvis with limb preservation. *Cancer*. 1979; 43: 806-809.
13. Enneking WF, Durham WK. Resection and reconstruction for primary neoplasms involving the innominate bone. *J Bone Joint Surg*. 1978; 60A: 731-746.
14. Ayala A, Machay B, Jaffe N. Osteosarcoma: the pathological study of specimen from on bloc resection in patients receiving preoperative chemotherapy. In: Van Eys J & Sullivan MP. Status of curability of childhood cancers. New York: Raven Press; 1980. p. 127-143.
15. Huvos A, Rosen G, Marcovi RC. Primary osteogenesis sarcoma: pathologic aspects in 20 patients after treatment with chemotherapy on bloc resection with prosthetic bone replacement. *Arch Pathol Lab Med*. 1977; 101: 14-18.
16. Grimer RJ, Carter SR, Tillman RM, Spooner D, Mangham DC, Kabukcuoglu Y. Osteosarcoma of the pelvis. *J Bone Joint Surg Br*. 1999; 81: 796-802.